

РЕКОМЕНДАЦИИ ЕВРОПЕЙСКОЙ ЭХОКАРДИОГРАФИЧЕСКОЙ АССОЦИАЦИИ СТРЕСС-ЭХОКАРДИОГРАФИЯ: СОГЛАСОВАННОЕ МНЕНИЕ ЭКСПЕРТОВ ЕВРОПЕЙСКОЙ ЭХОКАРДИОГРАФИЧЕСКОЙ АССОЦИАЦИИ (ЕАЕ) (ЧАСТЬ ЕВРОПЕЙСКОГО КАРДИОЛОГИЧЕСКОГО ОБЩЕСТВА)

Rosa Sicari, Petros Nihoyannopoulos, Arturo Evangelista, Jaroslav Kasprzak, Patrizio Lancellotti, Don Poldermans, Jens-Uwe Voigt и Jose Luis Zamorano от имени Европейской эхокардиографической ассоциации

Настоящая редакция рекомендаций опубликована в *Eur J Echocardiography* (2008) 9, 415–437

Российский кардиологический журнал 2013; 4 (102), приложение 2

Ключевые слова: стресс-эхокардиография.

Перевод с английского языка и публикация произведены с согласия Европейской эхокардиографической ассоциации.

Под редакцией: д. м.н., проф. Ю. А. Васюка

Перевод с английского: к.м.н. М. В. Копелева, к.м.н. О. Н. Корнеева, к.м.н. П. В. Крикунов, д.м.н. В. В. Рябов, к.м.н. Рябова Т. Р., к.м.н. Е. А. Суркова, д.м.н. Е. Л. Школьник

Автор ответственный за переписку (Corresponding author): eshkolnik@mail.ru

Стресс-эхокардиография (стресс-ЭхоКГ) — это сочетание двухмерной эхокардиографии с физической, фармакологической нагрузкой или электрической стимуляцией. Диагностическим критерием ишемии миокарда является возникновение транзиторных нарушений локальной сократимости на фоне нагрузки. Стресс-ЭхоКГ обладает сходной диагностической точностью и прогностическим значением с радионуклидными нагрузочными методами, но имеет существенно меньшую стоимость, безопасна для окружающей среды и не несет лучевой нагрузки для пациента и врача. Среди различных нагрузочных методов с сопоставимой диагностической и прогностической точностью наиболее часто используется нагрузка на лежащем велосипеде; стресс-ЭхоКГ с добутамином предпочтительна для выявления жизнеспособного миокарда; стресс-ЭхоКГ с дипиридамолом — наиболее безопасный и простой фармакологический стресс тест, подходящий для одновременной оценки локальной сократимости и коронарного резерва. Данные о дополнительных клинических преимуществах применения контрастной ЭхоКГ с оценкой перфузии миокарда и тканевой доплер-ЭхоКГ противоречивы, тогда как возможность дополнительной оценки коронарного резерва в левой передней нисходящей коронарной артерии при трансторакальной доплер-ЭхоКГ является потенциально важным дополнением к стресс-ЭхоКГ. Новые области применения стресс-ЭхоКГ связаны с возможностями доплер-стресс-ЭхоКГ при клапанных пороках сердца и дилатационной кардиомиопатии. Несмотря на высокую зависимость результатов от квалификации исследователя, стресс-ЭхоКГ

в настоящее время лучший (наиболее дешевый и безопасный) визуализирующий метод из числа неинвазивных способов диагностики ишемической болезни сердца (ИБС).

Стресс эхокардиография: историческая и социально-экономическая перспектива

В 1935 г., Tennant и Wiggers [1] показали, что окклюзия коронарной артерии немедленно приводит к нарушению локальной сократимости. Проведенные 40 лет спустя экспериментальные исследования на собаках с использованием ультразвуковых кристаллов и двухмерной ЭхоКГ доказали, что при острой ишемии [2] и инфаркте миокарда (ИМ) [3] уменьшение регионарного коронарного кровотока сопровождается снижением сократимости миокарда. Данные исследования явились основой для клинического использования ультразвуковых методов в диагностике ИБС.

В первых публикациях описывались эхокардиографические изменения в М-режиме при стресс-индуцированной ишемии [4] и вазоспастической стенокардии [5]. В этих исследованиях впервые было показано, что транзиторное нарушение сократимости является ранним, чувствительным и специфичным признаком транзиторной ишемии, значительно более точным, чем изменения на ЭКГ и боль. Клиническое значение этой технологии становится более очевидным в середине 80-х гг. с введением в практику двухмерной ЭхоКГ в комбинации с фармакологической нагрузкой дипиридамолом [6] или добутамином [7]. Оба метода значительно менее сложны по сравнению со стресс-ЭхоКГ с тредмил-тестом, наиболее распространенным в США [8].

Стресс-ЭхоКГ развивалась в Европе не так, как в США. Стресс ЭхоКГ с фармакологической нагрузкой получила широкое распространение в клинической практике, что позволило собрать огромный объем данных в крупномасштабных многоцентровых исследованиях и установить безопасность и прогностическую ценность стресс-ЭхоКГ у тысяч больных, обследованных в реальных клинических условиях [9, 10]. В Европейской клинической практике стресс-ЭхоКГ является частью существующих законодательных актов и рекомендаций по применению визуализирующих методов. Использование радиационного излучения для медицинских обследований является основной причиной облучения, связанного с человеческой деятельностью [11]. Небольшой индивидуальный риск каждого теста, умноженный на миллиарды исследований, приводит к значительному популяционному риску. По этой причине в Европе в соответствии с законодательством [11] и рекомендациями по применению визуализирующих методов [12] диктуется обоснованное, оптимальное и ответственное использование методов с ионизирующим излучением. Директива 97/43 Европейского сообщества по атомной энергии (ЕВРАТОМ) устанавливает, что при назначении и выполнении диагностических процедур с использованием ионизирующего излучения необходимо следовать трем основным принципам: принцип обоснованности (статья 3: “если облучение не может быть обосновано, то оно запрещено”); принцип оптимальности (статья 4: согласно принципу – “минимально достижимое”), и принцип ответственности (статья 5: “как лечащий врач, так и исследователь ответственны за обоснованность теста, подвергающего пациента ионизирующему облучению”). Предписания Европейской комиссии 2001 года во исполнение директивы ЕВРАТОМА определенно устанавливают, что при сопоставимой информативности методов должен применяться тест, в котором не используется ионизирующее излучение. Например, “при одинаковой информативности и доступности компьютерной томографии (КТ) и магнитно-резонансной томографии (МРТ), предпочтение отдается последней, так как МРТ не использует ионизирующее излучение” [12].

Учитывая медицинское, а также социально-экономическое и биологическое значение визуализирующих методов, необходимо приложить все усилия для обоснованного применения нагрузочных методов [13] с минимизацией ионизирующего облучения для пациента и на популяционном уровне [14]. Обоснованность использования визуализирующих методов, вероятно, станет еще более важной в ближайшем будущем, в том числе и в США [15, 16]. Стресс-ЭхоКГ обладает непревзойденным сочетанием низкой стоимости, отсутствия отрицательного воздействия на окружающую среду, на пациента [17] и врача,

в сравнении с одинаково точными, но менее безопасными конкурирующими технологиями [18].

Патофизиологические основы стресс-эхокардиографии

Стресс-ЭхоКГ – это сочетание двухмерной эхокардиографии с физической, фармакологической нагрузкой или электрической стимуляцией [19]. Диагностическим критерием ишемии миокарда является возникновение транзиторных нарушений регионарной сократительной функции на фоне нагрузки. Стресс-ЭхоКГ признаком ишемии является появление нарушений локальной сократимости в области с нормальной сократимостью в покое. Стресс-ЭхоКГ признаком жизнеспособного миокарда служит улучшение сократимости на малых уровнях нагрузки в областях с нарушенной сократимостью в покое. Транзиторный локальный дисбаланс между потребностью в кислороде и его доставкой, обычно приводит к ишемии миокарда, признаки и симптомы которой можно использовать при диагностике. Ишемия миокарда приводит к типичному “каскаду” событий, в котором различные признаки ишемии иерархически выстроены в четкой временной последовательности [20]. Различия кровотока, в особенности между субэндокардиальной и субэпикардиальной перфузией, являются предвестниками ишемии, затем следуют метаболические изменения, нарушения локальной сократимости и только затем возникают изменения ЭКГ, глобальная дисфункция ЛЖ и болевой синдром. Патофизиологическая концепция ишемического каскада с клинической точки зрения объясняет различную чувствительность доступных клинических признаков ишемии, причем стенокардия является наименее чувствительным, а регионарное нарушение перфузии – наиболее чувствительным признаком. Эта закономерность обуславливает бесспорное преимущество визуализирующих методов, таких как перфузионная сцинтиграфия миокарда или стресс-ЭхоКГ, над нагрузочными ЭКГ-тестами для неинвазивной диагностики ишемической болезни сердца [21]. Уменьшение коронарного резерва является общим патофизиологическим механизмом для всех методов. Независимо от вида нагрузки и морфологического субстрата ишемия, как правило, распространяется центробежно от полости ЛЖ [21, 22]: она охватывает, прежде всего, субэндокардиальный слой, тогда как субэпикардиальный слой вовлекается позднее, в случае, если ишемия сохраняется. В самом деле, внесосудистое давление в субэндокардиальных слоях выше, чем в субэпикардиальных, что приводит к большим метаболическим потребностям (напряжение стенки ЛЖ является основным фактором потребления миокардом кислорода) и увеличивает сопротивление кровотоку. В отсутствие ишемической болезни сердца, коронарный резерв кровотока может

Таблица 1

Фармакологические препараты для стресс-ЭхоКГ

	Вазодилататор	Добутамин
Рецепторы	A ₂ аденозин	α ₁ ; β ₁ ; β ₂ адренорецепторы
Гемодинамические механизмы	Уменьшение доставки кислорода	Увеличение потребности в кислороде
Физиологические точки приложения	Коронарные артериолы	Миокард
Клеточные точки приложения	Гладкомышечные клетки	Миоциты
Антидот	Аминофиллин	β-блокаторы
Препарат	Дипиридамол (или аденозин)	Добутамин
Противопоказания	Бронхиальная астма, брадиаритмии	Тахикардии, артериальная гипертензия

уменьшаться при микрососудистом поражении (синдром Х) или гипертрофии ЛЖ (артериальная гипертензия). При этих состояниях стенокардия с депрессией сегмента ST может сопровождаться регионарными изменениями перфузии, как правило, в отсутствие каких-либо нарушений локальной сократимости при нагрузке. Нарушения локальной сократимости более специфичны для диагностики ишемической болезни сердца, чем нарушения коронарного резерва и/или перфузии [23–28].

Заключение: нарушения локальной сократимости и перфузии миокарда (или коронарного резерва) являются более точными признаками для выявления и определения локализации ишемической болезни сердца, чем изменения на ЭКГ. Однако, нарушения локальной сократимости более специфичны, так как возникают только при ишемии миокарда, тогда как изменения перфузии миокарда более чувствительны и могут происходить в отсутствие истинной ишемии.

Факторы, провоцирующие ишемию

Наиболее часто при стресс-ЭхоКГ используются физическая нагрузка, добутамин и дипиридамол. Физическая нагрузка провоцирует ишемию на фоне увеличения потребности в кислороде и используется наиболее часто. Однако из 5 пациентов с показаниями к стресс-ЭхоКГ один не сможет выполнить физическую нагрузку, еще один достигнет лишь субмаксимального уровня нагрузки, а еще у одного ЭКГ не позволит интерпретировать динамику сегмента ST. Таким образом, использование метода, независимого от физической нагрузки, позволяет расширить возможности выполнения стресс-ЭхоКГ [29, 30].

Использование фармакологических препаратов для стресс-ЭхоКГ позволяет минимизировать гипервентиляцию, тахикардию, гиперкинетичность нормальных стенок и чрезмерную экскурсию грудной клетки, которые затрудняют ультразвуковое исследование во время физической нагрузки. Все эти факторы ухудшают качество изображения, а плохая визуализация при стресс-ЭхоКГ ведет к значительному увеличению межисследовательской вариабельности и снижению диагностической точности.

Дипиридамол (или аденозин) и добутамин действуют на разные рецепторы: добутамин стимулирует адренорецепторы, тогда как дипиридамол, аккумулялирующий эндогенный аденозин, стимулирует аденозиновые рецепторы [31]. Они индуцируют ишемию посредством разных гемодинамических механизмов: добутамин преимущественно увеличивает потребность миокарда в кислороде [32], а дипиридамол (или аденозин) в основном уменьшает субэндокардиальный кровоток [33] (табл. 1). В присутствии коронарного атеросклероза дилатация артериол в соответствующем регионе может парадоксально негативно влиять на региональные миокардиальные слои, так как улучшение кровоснабжения хорошо перфузируемых в условиях покоя регионов происходит за счет регионов или слоев с пограничным балансом кровотока в состоянии покоя.

Анатомическим субстратом для возникновения “вертикального обкрадывания” является стеноз эпикардиальной коронарной артерии. При этом субэпикардиальный слой “обкрадывает” субэндокардиальный слой. Патофизиологическим механизмом вертикального “обкрадывания” служит снижение перфузионного давления на уровне стеноза. При наличии коронарного стеноза введение коронарных вазодилататоров приводит к падению постстенотического давления и, как следствие, критическому снижению субэндокардиального перфузионного давления, которое в свою очередь провоцирует уменьшение абсолютного субэндокардиального кровотока, несмотря на субэпикардиальную гиперперфузию. Утолщение миокарда тесно связано с нарушением именно субэндокардиального, а не трансмурального кровотока, что объясняет развитие нарушения локальной сократимости на фоне ишемии, несмотря на увеличение трансмурального кровотока. Так как потребность субэндокардиального слоя миокарда в кислороде больше, чем субэпикардиального, резистивные сосуды субэндокардиального слоя расширяются больше, чем субэпикардиального, неизбежно приводя к селективной гипоперфузии субэндокардиального слоя. “Горизонтальное обкрадывание” возникает при наличии коллатеральной циркуляции между двумя сосудистыми бассейнами. “Обкрадыва-

Таблица 2

Стресс-эхокардиография в четырех формулах

Покой + ответ на нагрузку = диагноз
Нормокинез + нормо- или гиперкинез = норма
Нормокинез + гипо-, а- или дискинез = ишемия
Акинез + гипо- или нормокинез = жизнеспособный миокард
А- или дискинез + а- или дискинез = рубец

ние” миокарда происходит в бассейне, питаемым более стенозированным сосудом. При этом артериальный резерв вазодилатации должен быть сохранен, по крайней мере, частично в сосуде-доноре и отсутствовать в сосуде, получающем коллатеральный кровоток. При введении вазодилаторов кровотоков в зоне коллатерального кровоснабжения уменьшается в сравнении с состоянием покоя. Несмотря на различные патофизиологические механизмы развития ишемии, при применении высоких доз препаратов в соответствии с апробированными протоколами дипиридамола и добутамина обеспечивают сходную диагностическую точность [34–37].

Заключение: физическая нагрузка, добутамин и вазодилаторы (в адекватных высоких дозах) при стресс-ЭхоКГ одинаково эффективны для провокации нарушений сократимости на фоне критического стеноза эпикардиальных коронарных артерий. Добутамин и физическая нагрузка в основном действуют за счет увеличения потребности миокарда в кислороде, тогда как дипиридамола и аденозин вызывают уменьшение субэндокардиального кровотока вследствие непропорциональной вазодилатации и развития феномена “обкрадывания”.

Диагностические критерии

Все варианты стресс-ЭхоКГ заключений могут быть легко представлены в виде формул, основанных на фундаментальных типах ответа миокарда: нормальный, ишемический, жизнеспособный и рубцовый. При нормальном ответе нормокинетические сегменты в покое остаются нормокинетическими или переходят в гиперкинез во время теста. При ишемическом ответе сократительная функция сегментов ЛЖ ухудшается во время нагрузки от нормокинеза до гипокинеза, акинеза или дискинеза (как правило, для положительного теста необходимо развитие нарушений сократимости, по крайней мере, в двух смежных сегментах) (табл. 2).

При рубцовом варианте ответа сегменты, имеющие дисфункцию в покое, остаются без динамики на фоне нагрузки. При жизнеспособном ответе сегменты с дисфункцией в покое могут демонстрировать постоянное улучшение функции во время пробы, соответствуя оглушенному миокарду (без риска ишемии), или улучшение функции на ранних этапах

пробы с последующим ухудшением на пике нагрузки (двухфазный ответ). Двухфазный ответ соответствует гибернированному миокарду (риск ишемии), сократительная функция которого часто улучшается после реваскуляризации [19, 38]. Акинез в покое, переходящий в дискинез во время пробы, обычно является следствием пассивного механического увеличения внутрижелудочкового давления под действием нормально сокращающихся стенок, и не должен рассматриваться как признак ишемии [39].

Как и у большинства визуализирующих технологий, при стресс-ЭхоКГ некоторые особенности пациента могут ограничивать качество изображения, что в свою очередь может снижать точность метода. Например, ожирение и заболевания легких могут приводить к плохой визуализации примерно у 10% больных. В настоящее время для улучшения визуализации эндокарда рекомендуется применение режима тканевой гармоник и использование ультразвуковых контрастных веществ. Учитывая субъективность интерпретации сократимости миокарда, улучшение качества визуализации может уменьшить межисследовательскую вариабельность.

Заключение: все виды ответов миокарда на нагрузку при стресс-ЭхоКГ могут быть сведены к четырем типам: нормальный (покой = нагрузка = нормальная функция), ишемический (покой = норма; нагрузка = нарушение сократимости); рубцовый (покой = нагрузка = нарушение сократимости); жизнеспособный (покой = нарушение сократимости; нагрузка = норма или двухфазный ответ).

Четкая визуализация эндокарда является ключевым фактором для оптимальной интерпретации результатов стресс-ЭхоКГ. Рекомендуется рутинное использование тканевой гармоник (при её наличии) для оптимальной визуализации границ эндокарда. При неоптимальной визуализации для улучшения определения границ эндокарда можно использовать контрастные средства.

Методика

Общие положения

Во время стресс-ЭхоКГ электроды ЭКГ размещают стандартным образом на конечностях и грудной клетке, немного смещая вверх или вниз при необходимости освободить найденное оптимальное акустическое окно. 12-канальная ЭКГ регистрируется в покое и каждую минуту на протяжении исследования. Одно отведение ЭКГ также постоянно отображается на мониторе эхокардиографа для оценки изменений сегмента ST и аритмий врачом, проводящим исследование. АД измеряют в состоянии покоя и на каждой ступени нагрузки. Обычно регистрируются эхокардиографические изображения в парастеральных позициях по длинной и короткой осям, апикальных четырех- и двух- и трехкамерной пози-

циях. В некоторых случаях используются субкостальные позиции. Изображения из всех позиций записываются в состоянии покоя и сохраняются в цифровом формате. Для сравнительного анализа используется режим с одновременным показом четырех изображений на экране. Запись изображений только на видеопленку недостаточна и может использоваться в качестве резервной в случаях технической неисправности [40].

Далее проводится непрерывное мониторирование эхокардиограммы с периодической регистрацией изображений. При наличии очевидных или возможных нарушений локальной сократимости проводится полноценное ЭхоКГ обследование с записью всех необходимых позиций, что позволяет оптимально документировать наличие и распространенность ишемии миокарда. Те же самые позиции получают и регистрируют во время фазы восстановления после прекращения пробы (физическая нагрузка или стимуляция) или назначения антидота (аминофиллин для дипиридамола, β -блокатор для добутамина, нитроглицерин для эргометрина) [40–41]. Иногда ишемия может регистрироваться поздно, уже после прекращения инфузии препаратов [41]. В этом случае транзиторные нарушения сократимости во время пробы могут быть оценены сравнением нагрузки с покоем, нагрузки с восстановлением и с пиком нагрузки. Необходимо получить аналогичные изображения в одних и тех же позициях на каждой ступени пробы. Анализ исследования обычно проводят с использованием 16- или 17-сегментной модели ЛЖ [42] и 4-бальной шкалы оценки локальной сократимости.

Диагностически значимыми критериями прекращения стресс-ЭхоКГ являются достижение максимальной дозы препарата (для фармакологического теста) или максимальной нагрузки (для теста с физической нагрузкой), достижение целевой ЧСС, очевидные ЭхоКГ признаки положительной пробы (акинез 2-х или более сегментов ЛЖ), выраженная боль в грудной клетке или очевидные ЭКГ признаки положительной пробы (смещение сегмента ST более 2 мм). Диагностически незначимыми критериями прекращения стресс-ЭхоКГ являются непереносимые симптомы или ограничивающие бессимптомные побочные эффекты, такие как артериальная гипертензия (повышение систолического АД > 220 мм рт. ст. или диастолического АД > 120 мм рт. ст.), симптомная артериальная гипотензия со снижением АД > 40 мм рт. ст., наджелудочковые аритмии (суправентрикулярная тахикардия или фибрилляция предсердий), сложные желудочковые нарушения ритма (желудочковая тахикардия или частые полиморфные желудочковые экстрасистолы).

Заключение: для проведения безопасного исследования с оптимальной диагностической точностью требу-

ется применение стандартных протоколов стресс-ЭхоКГ. Во время стресс-ЭхоКГ в дополнение к ЭхоКГ, необходимо тщательное мониторирование жизненных функций (клинический статус, ЧСС, АД, ЭКГ). Проба должна проводиться кардиологами, владеющими техникой проведения реанимационных мероприятий.

Особенности различных протоколов стресс-ЭхоКГ

Наиболее часто стресс-ЭхоКГ проводится с физической нагрузкой, добутином или дипиридамолом.

Физическая нагрузка

Стресс-ЭхоКГ с физической нагрузкой выполняется с использованием протоколов для тредмила или велоэргометра. При выполнении тредмил-теста мониторирование ЭхоКГ затруднено, поэтому большинство протоколов предполагают выполнение ЭхоКГ сразу после прекращения нагрузки. Необходимо начать постнагрузочное сканирование максимально быстро (за период не более 1 минуты после прекращения нагрузки). Для этого пациент должен немедленно переместиться с тредмила на кушетку и занять положение на левом боку. Сканирование должно быть выполнено в пределах 1–2 минут. Эта методика основана на предположении о том, что нарушения локальной сократимости сохраняются достаточно долго после прекращения нагрузки и смогут быть обнаружены в фазу восстановления. При быстром восстановлении сократимости результат теста будет ложноотрицательным. Преимуществом использования тредмила является его широкая распространенность и привычность ходьбы для пациента, в то время как на велосипеде многие больные не могут выполнять нагрузку. Данные о толерантности к физической нагрузке, величине прироста ЧСС, сердечном ритме и динамике АД анализируются и вместе с локальной сократимостью становятся частью окончательного заключения.

Стресс-ЭхоКГ с выполнением нагрузки на велоэргометре может осуществляться в вертикальном положении или в положении лежа. Больные крутят педали в постоянном темпе (обычно частота педальирования 60 оборотов в минуту) при увеличивающемся сопротивлении вращению педалей. Нагрузка увеличивается ступенчато с одновременным выполнением ЭхоКГ. Для успешного выполнения стресс-ЭхоКГ с велоэргометрией (ВЭМ) требуется сотрудничество пациента (поддержание правильного темпа при педальировании). Основным преимуществом использования ВЭМ является возможность регистрации изображений на различных этапах нагрузки (а не только после нагрузки). Хотя изображения могут быть получены на протяжении всего времени выполнения нагрузки, в большинстве случаев интерпретация результатов основана на сравнении изображений в покое и на пике нагрузки. В положении пациента

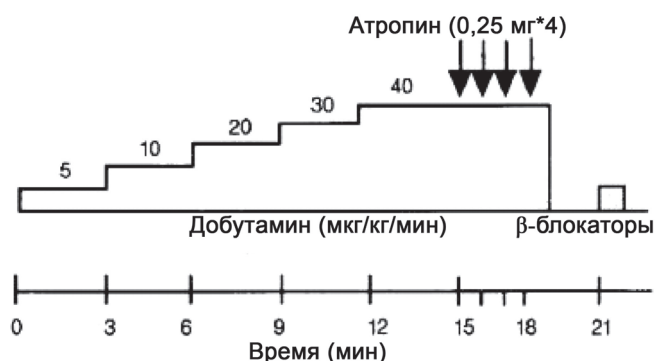


Рис. 1. Схема современного протокола стресс эхокардиографии с добутамином.

лежа на спине получать изображения различных ЭхоКГ позиций во время выполнения ступенчатой нагрузки относительно легко. С появлением велоэргометров, позволяющих отклонить корпус пациента влево, качество визуализации еще больше улучшилось. В вертикальном положении изображения можно получить, как правило, только из апикального или субкостального доступа. Если попросить пациента наклониться кпереди над поручнем и вытянуть руки, в большинстве случаев удается получить изображения сердца из апикального доступа. Для получения субкостальной позиции необходимо, чтобы пациент немного прогнулся спиной вперед, при этом, следует обращать внимание на получение неукороченного изображения верхушки ЛЖ.

Добутамин

Стандартный протокол стресс-ЭхоКГ с добутамином предполагает непрерывное внутривенное введение добутамина, начиная с 5 мкг/кг/мин и увеличение его дозы каждые 3 минуты до 10, 20, 30 и 40 мкг/

кг/мин (Рис.1). Если не достигнуты критерии прекращения нагрузки, добавляют атропин (в дозе 0,25 мг каждую минуту до максимальной дозы 1 мг) на фоне продолжающейся инфузии добутамина в дозе 40 мкг/кг/мин. Ранее предлагались более консервативные протоколы с большей продолжительностью ступеней и максимальной дозой добутамина 20–30 мкг/кг/мин, однако их чувствительность невысока. Более агрессивные протоколы с максимальными дозами добутамина 50–60 мкг/кг/мин и атропина 2 мг не полностью доказали свою безопасность. Кроме того, до настоящего времени в крупных исследованиях не продемонстрировано их преимущество над стандартным протоколом.

Дипиридамолом

Стандартный протокол стресс-ЭхоКГ с дипиридамолом подразумевает внутривенное введение 0,84 мг/кг дипиридамола в течение 10 минут в два этапа: 0,56 мг/кг за 4 минуты (“стандартная доза”), после 4-минутного перерыва, если тест все еще отрицательный, то дополнительно вводится 0,28 мг/кг за 2 минуты. Если не достигнуты критерии прекращения нагрузки, то добавляют атропин (в дозе 0,25 мг до максимальной дозы 1 мг). Полная доза дипиридамола 0,84 мг/кг может быть введена также за 6 минут. Чем короче время инфузии, тем больше чувствительность [43] (Рис. 2). Аминофиллин (240 мг) должен быть приготовлен на случай немедленного быстрого введения при развитии неблагоприятных явлений, связанных с дипиридамолом, и обычно вводится в конце пробы независимо от ее результата.

Аденозин

Аденозин можно использовать по схожей методике. Обычно вводится доза 140 мг/кг/мин в течение

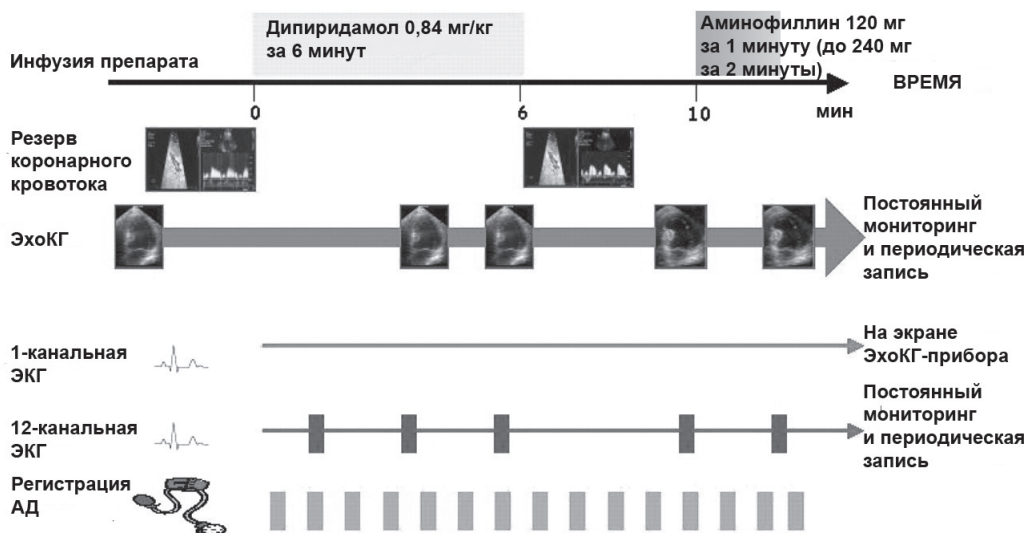


Рис. 2. Схема современного протокола стресс эхокардиографии с дипиридамолом.

Таблица 3

Стресс-ЭхоКГ с дипиридамолом в сравнении со стресс-ЭхоКГ с добутамином для диагностики ИБС

	Чувствительность (%), n		Чувствительность одностосуд. (%), n		Чувствительность многостосуд. (%), n		Специфичность (%), n		Точность (%), n	
	Дип	Доб	Дип	Доб	Дип	Доб	Дип	Доб	Дип	Доб
Salustri et al. [70]	82, 23/28	79, 22/28	50, 5/10	40, 4/10	72, 13/18	67, 12/18	89, 16/18	78, 14/18	85, 39/46	72, 36/46
Pingitore et al. [34]	82, 75/92	84, 77/92	71, 29/41	78, 32/41	91, 46/51	87, 44/51	94, 17/18	89, 15/18	84, 92/110	84, 92/110
San Roman et al. [115]	81, 54/56	78, 52/66	68, 22/32	75, 24/32	94, 32/34	82, 28/34	94, 34/36	88, 32/36	86, 88/102	82, 82/102
Loimaala et al. [118]	93, 41/44	95, 42/44	92, 24/26	92, 24/26	94, 17/18	100, 18/18	75, 12/16	63, 10/16	87, 53/60	88, 52/60
Nedeljovic et al. [119]	96, 66/69	93, 64/69	95, 54/57	95, 54/57	100, 12/12	100, 12/12	92, 44/48	92, 44/48	91, 107/117	94, 110/117
Bcero	87, 259/299	86, 257/299	81, 134/166	83, 138/166	90, 120/133	86, 114/133	90, 123/136	84, 115/136	87, 379/435	85, 372/435

Сокращения: Дип – дипиридамолом; Доб – добутамин.

6 минут. Эхокардиографические изображения регистрируются до и на фоне введения аденозина.

Электрическая стимуляция

При наличии у пациента постоянного электрокардиостимулятора, его можно использовать для проведения абсолютно неинвазивного стресс теста, путем перепрограммирования водителя ритма на более высокую ЧСС [44]. Стимуляцию начинают с частоты 100 ударов в минуту и увеличивают каждые 2 минуты на 10 ударов до субмаксимальной ЧСС (85% от возрастной максимальной ЧСС) или до достижения других стандартных критериев прекращения нагрузки. Тот же самый протокол можно выполнить в ускоренном варианте с более короткими ступенями (20–30 сек каждая) до целевой ЧСС. Однако некоторые искусственные водители ритма не позволяют программирование до целевой ЧСС, что является основным ограничением метода. Возможности устройства необходимо проверять, до назначения данного варианта стресс-ЭхоКГ. Двухмерная ЭхоКГ регистрируется до начала стимуляции и на протяжении всей пробы. Окончательная запись проводится после 3 минут стимуляции на максимально достигнутой ЧСС (обычно 150 ударов в минуту) или на целевой ЧСС.

Тест на вазоспазм: эргометрин

Эргометрин вводится внутривенно болюсно (50 мкг) каждые 5 минут до получения положительного ответа или достижения суммарной дозы 0,35 мг. После каждой инъекции эргометрина регистрируется ЭКГ в 12 отведениях, а локальная сократимость ЛЖ мониторируется постоянно. Критериями положительной пробы являются появление транзиторной элевации или депрессии сегмента ST более 0,1 mV через 0,08 с после точки j (ЭКГ критерий) или обратимых нарушений локальной сократимости по данным двухмерной ЭхоКГ (ЭхоКГ критерий). Критериями прекращения теста являются положительный ответ по данным ЭКГ или ЭхоКГ, введение полной дозы эргоновина 0,35 мг, развитие значимых нарушений ритма или гемодинамики (систолическое АД

>200 мм рт.ст. или <90 мм рт.ст). При патологическом ответе сразу начинается внутривенное введение нитроглицерина; также рекомендуется прием нифедипина сублингвально (10 мг) для профилактики возможных отсроченных эффектов эргометрина [45, 46]. Эти препараты могут быть назначены по необходимости.

Заключение: для достижения оптимальной диагностической точности стресс-ЭхоКГ необходимо выполнение максимальной симптом-лимитированной нагрузки. При стресс-ЭхоКГ с физической нагрузкой предпочтительно использование “лежачего” велоэргометра. Стресс-ЭхоКГ с добутамином и дипиридамолом должны проводиться по высокодозовым протоколам, обеспечивающим высокую чувствительность, сопоставимую с выполнением максимальной физической нагрузки.

Диагностическая точность

Стресс-ЭхоКГ с физической нагрузкой [47–66], высокими дозами добутамина [30, 34, 58, 63–110] и высокими дозами (ускоренное введение или с атропином) дипиридамола [6, 29, 34, 50, 64, 70, 74, 92–120] имеют не только сопоставимую точность, но и близкую чувствительность [36, 120] (табл. 3, 4). Возможность выполнения различных вариантов стресс-ЭхоКГ является показателем качества ЭхоКГ лаборатории. В этом случае выбор теста у конкретного больного может быть оптимизирован в соответствии с относительными и абсолютными противопоказаниями для каждого варианта нагрузки. Например, больному с выраженной артериальной гипертензией и/или анамнезом значимых наджелудочковых или желудочковых нарушений ритма целесообразно выполнить стресс-ЭхоКГ с дипиридамолом, который, в отличие от добутамина не обладает аритмогенным и гипертензивным побочным действием. Напротив, пациенту с выраженными нарушениями проводимости или бронхиальной обструкцией, предпочтительнее провести пробу с добутамином, так как аденозин обладает отрицательным хронотропным и дромотропным действием, наряду с бронхо-

Таблица 4

Стресс-ЭхоКГ с дипиридамолом в сравнении со стресс-ЭхоКГ с физической нагрузкой для диагностики ИБС

	Чувствительность						Специфичность		Точность		Выполнимость	
	Однососудистое поражение		Многососудистое поражение		Общая		Дип	Физ	Дип	Физ	Дип	Физ
	Дип	Физ	Дип	Физ	Дип	Физ						
Picano et al. [23]	6/13 (46%)	8/13 (62%)	12/12 (100%)	11/12 (92%)	18/25 (72%)	19/25 (76%)	15/15 (100%)	13/15 (87%)	33/40 (83%)	32/40 (80%)	55/55 (100%)	40/55 (73%)
Deutsch et al. [117]	19/30 (63%)	20/30 (67%)	18/21 (86%)	18/21 (86%)	37/51 (73%)	38/51 (75%)	13/15 (87%)	12/15 (80%)	50/66 (76%)	50/66 (76%)	74/80 (95%)	66/80 (84%)
Marangelli et al. [52]	4/16 (25%)	13/16 (81%)	11/19 (58%)	18/19 (95%)	15/35 (43%)	31/35 (89%)	23/25 (92%)	22/25 (88%)	38/60 (63%)	53/60 (88%)	80/82 (92%)	84/100 (84%)
Beleslin et al. [51]	78/108 (72%)	95/108 (88%)	10/11 (91%)	10/11 (91%)	88/119 (74%)	105/119 (88%)	16/17 (94%)	14/17 (82%)	105/136 (77%)	118/136 (87%)		
Dagianti et al. [64]	3/10 (30%)	7/10 (70%)	10/15 (70%)	12/15 (80%)	13/25 (52%)	19/25 (76%)	34/35 (97%)	33/35 (94%)	47/60 (78%)	52/60 (87%)	60/60 (100%)	57/60 (95%)
Bjomstad et al. [59]					21/31 (68%)	26/31 (84%)	6/6 (100%)	4/6 (67%)	27/37 (73%)	30/37 (81%)		
Schroder et al. [95]					50/65 (77%)	35/65 (53%)	8/9 (89%)	8/9 (89%)	58/74 (78%)	43/74 (58%)	119/121 (98%)	74/83 (89%)
Loimaala et al. [118]	24/26 (92%)	23/26 (88%)	17/18 (94%)	17/18 (94%)	41/44 (93%)	40/44 (91%)	12/16 (75%)	7/16 (44%)	53/60 (88%)	47/60 (78%)		
Всего	134/203 (66%)	166/203 (72%)	78/96 (81%)	86/96 (90%)	283/395 (72%)	313/395 (79%)	127/138 (92%)	113/138 (82%)	411/533 (77%)	425/533 (80%)	388/398 (97%)	321/398 (81%)

Сокращения: Дип – дипиридамолом; Физ – физическая нагрузка.

констрикторной активностью. Больным, принимающим производные ксантина или употребившим перед исследованием напитки, содержащие кофеин (чай, кофе, кола), следует проводить стресс-ЭхоКГ с добутамином. Переносимость и выполнимость стресс-ЭхоКГ с дипиридамолом и добутамином одинаковы. Выбор в пользу того или иного варианта пробы зависит от особенностей пациента, стоимости препарата и личных предпочтений врача. Всем лабораториям, выполняющим стресс-ЭхоКГ, важно обеспечить возможность выполнения всех нагрузочных тестов для обеспечения гибкого и универсального подхода, позволяющего выбрать наилучший вариант нагрузки в соответствии с индивидуальными потребностями пациента. Антиангинальная терапия (в особенности β-блокаторы) значительно снижает диагностическую точность всех видов стресс-тестов, поэтому, при возможности, необходимо отменять антиангинальные препараты перед исследованием, чтобы избежать ложно-отрицательных результатов.

Заключение: стресс-ЭхоКГ с физической и фармакологической (инотропная или вазодилататорная) нагрузкой имеют сопоставимую диагностическую точность. Выбор теста определяется относительными противопоказаниями. Лаборатории, выполняющие большой объем стресс-ЭхоКГ, должны выполнять три основных варианта стресс-тестов, чтобы иметь возможность использования стресс-ЭхоКГ у всех пациентов. Если предпочтительный вариант стресс-ЭхоКГ не удается довести до целевой ЧСС в связи с возникновением побочных эффектов, необходимо проведение другого

варианта пробы, так как недостаточная нагрузка (физическая или фармакологическая) приводит к снижению диагностической ценности исследования.

Прогностическое значение стресс-индуцированной ишемии миокарда

Наличие (или отсутствие) стресс-индуцированных нарушений локальной сократимости позволяет выделить группы больных с различным прогнозом. Эти результаты основаны на данных тысяч пациентов, полученных, в том числе, в рамках многоцентровых исследований при проведении стресс-ЭхоКГ с физической нагрузкой [121–137], добутамином [83, 138–191] и дипиридамолом [34, 158, 159, 164, 167–169, 188, 192–222]. При обследовании 9000 больных при нормальном результате стресс-ЭхоКГ ежегодный риск неблагоприятных событий составил 0,4–0,9%, что сопоставимо с риском при нормальном результате перфузионной сцинтиграфии с нагрузкой [137]. Таким образом, у больных с подозрением на наличие ИБС нормальный результат стресс-ЭхоКГ ассоциируется с прекрасным прогнозом, что позволяет избежать проведения коронарной ангиографии. Положительный и отрицательный результат пробы можно далее стратифицировать в соответствии с клиническими характеристиками (сахарный диабет, дисфункция почек и терапия во время проведения стресс-теста), данных ЭхоКГ в покое (глобальная систолическая функция ЛЖ) и дополнительными показателями стресс-ЭхоКГ (дилатация полости ЛЖ, резерв коронарного кровотока, реваскуляризация в анамнезе) [223–229].

Таблица 5

Стратификация риска при положительном результате стресс-ЭхоКГ

Ежегодный риск неблагоприятных событий	Средний (1–3% в год)	Высокий (>10% в год)
Доза/нагрузка	Высокая	Низкая
ФВ в покое	>50%	< 40%
Антиишемическая терапия	Отменена	Продолжена
Поражение коронарных артерий	Левая огибающая/правая коронарная артерии	Левая передняя межжелудочковая артерия
Индекс нарушения локальной сократимости на высоте нагрузки	Низкий	Высокий
Восстановление	Быстрое	Медленное
Положительный ответ, исходные нарушения сократимости	В одной зоне	В нескольких зонах
Резерв коронарного кровотока	>2	< 2

Таблица 6

Стратификация риска при отрицательном результате стресс-ЭхоКГ

Ежегодный риск неблагоприятных событий	Очень низкий (<0,5% в год)	Низкий (1–3% в год)
Нагрузка	Максимальная	Субмаксимальная
ФВ в покое	>50%	< 40%
Антиишемическая терапия	Отменена	Продолжена
Резерв коронарного кровотока	>2,0	< 2,0

Прогностически важные показатели стресс-ЭхоКГ и их связь с частотой неблагоприятных событий показаны в таблицах 5 и 6.

Заключение: Стресс-ЭхоКГ с физической или фармакологической нагрузкой (инотропные препараты или вазодилататоры) имеют одинаковую прогностическую ценность для стратификации риска. Наибольшая доказательная база получена для стресс-ЭхоКГ с дипиридамолом, добутамином и физической нагрузкой. При нормальных результатах ЭхоКГ в покое и при стресс-ЭхоКГ ежегодный риск смерти составляет 0,4–0,9%, что сопоставимо с риском при нормальных результатах перфузионной сцинтиграфии миокарда с нагрузкой. Таким образом, у больных с подозрением на ИБС нормальные результаты стресс-ЭхоКГ свидетельствуют о хорошем прогнозе и позволяют избежать проведения коронарной ангиографии.

Показания для оценки жизнеспособного миокарда. Определение и его прогностическое значение

К настоящему времени самый большой опыт диагностики жизнеспособного миокарда накоплен при стресс-ЭхоКГ с низкими дозами добутамина [7, 230–266], применение которого является наиболее предпочтительным. В то же время возможна оценка жизнеспособного миокарда с использованием низких доз дипиридамола или небольшой физической нагрузки, а также эноксимона [267–272].

При ишемии миокарда снижение сократимости может происходить из-за некроза миокарда, оглушения или гибернации. Если некроз миокарда, как правило, приводит к необратимой дисфункции мио-

карда, то оглушение и гибернация соответствуют обратимой дисфункции миокарда. Реваскуляризация при хронической обратимой дисфункции миокарда, которая обозначается как гибернированный или жизнеспособный миокард, служит важным методом лечения при сердечной недостаточности ишемического генеза. В обсервационных исследованиях было показано, что больные с ишемической дисфункцией ЛЖ и значимым объемом жизнеспособного миокарда (не менее 5 сегментов или изменение ИНЛС > 0,25) [250–266] имеют более низкую послеоперационную летальность, большее улучшение локальной и глобальной сократимости ЛЖ, менее выраженные симптомы сердечной недостаточности и лучшую долгосрочную выживаемость после реваскуляризации, чем больные, имеющие большой объем нежизнеспособного миокарда.

В большинстве лабораторий используется протокол стресс-ЭхоКГ с введением низких доз добутамина на двух этапах (5 и 10 мкг/кг/мин), продолжительность каждого этапа – 3 мин. Некоторые исследователи начинают пробу с еще более низкой дозы 2,5 мкг/кг/мин, так как у больных с критическим стенозом коронарной артерии ишемия миокарда может быть спровоцирована даже на таких низких дозах, как 5 мкг/кг/мин. Переход к высоким дозам добутамина, даже при условии выявления сократительного резерва при введении низких доз, позволяет достичь “двухфазного ответа” сократимости. Неудивительно, что “двухфазный ответ” сократимости в сравнении с другими возможными реакциями на добутамин обладает наилучшей предсказательной

ценностью улучшения сократительной функции ЛЖ на фоне реваскуляризации. По результатам недавнего исследования при отсутствии динамики или постоянном улучшении функции на низких и высоких дозах добутамина после реваскуляризации менее 15% сегментов ЛЖ восстанавливали свою функцию, тогда как при двухфазном ответе сократительная функция после реваскуляризации восстанавливалась в 72% сегментов [266]. Таким образом, при отсутствии противопоказаний рекомендуется комбинированный протокол с низкими и высокими дозами добутамина.

Заключение: стресс-ЭхоКГ с добутамином является наиболее широко используемым методом для оценки жизнеспособности миокарда. Данный тест показан больным с систолической дисфункцией ЛЖ при решении вопроса о необходимости реваскуляризации миокарда. При противопоказаниях к введению добутамина или его плохой переносимости для выявления локального резерва сократимости жизнеспособного миокарда можно использовать другие виды нагрузки (низкий уровень физической нагрузки, аденозин, дилпиридамола и эноксимон).

Диагностическое и прогностическое значение резерва коронарного кровотока во время стресс-ЭхоКГ с вазодилататорами

Определение резерва коронарного кровотока (РКК) при нагрузке вносит свои особенности в выбор стресс-теста, используемых датчиков и методики исследования [273–275]. Кроме традиционных эхокардиографических позиций, используемых при стресс-ЭхоКГ, в протокол стресс-ЭхоКГ включаются специфические проекции для визуализации левой передней межжелудочковой артерии (ПМЖА). Задняя нисходящая артерия и левая огибающая артерия также могут быть визуализированы, но с большими трудностями и менее успешно. Использование резерва коронарного кровотока, как самостоятельного диагностического критерия имеет так много принципиальных ограничений, что представляет исключительно академический интерес: во-первых, исследуется только ПМЖА, во-вторых, РКК не позволяет дифференцировать микрососудистую дисфункцию и макрососудистое поражение коронарных артерий [276]. Таким образом, более интересно (и практически более значимо) определять дополнительную ценность РКК к стандартной оценке нарушений локальной сократимости в бассейне ПМЖА. Оценка РКК увеличивает чувствительность стресс-ЭхоКГ для диагностики поражения ПМЖА при незначительном уменьшении специфичности. По многим показателям анализ РКК и локальной сократимости дают взаимодополняющую информацию во время стресс-теста. С патофизиологической точки зрения, для возникновения нарушений локальной сократимости при нагрузке требуется ишемия, тогда как ухудшение РКК может наблюдаться

и при отсутствии стресс-индуцированной ишемии. Нормальный РКК имеет более высокое отрицательное прогностическое значение. Данные о кровотоке и функции дополняют друг друга, так как возникновение нарушений локальной сократимости более специфично для ИБС, а нормальный РКК более ценен для исключения ИБС [273–275]. У больных с дилатационной кардиомиопатией [277, 278] нарушения РКК при введении дилпиридамола позволяют выделить группу больных с высоким риском прогрессирования систолической дисфункции ЛЖ и сердечной недостаточности. При этой же патологии комбинированная оценка РКК и контрактильного резерва обладает дополнительной прогностической ценностью [278]. Комбинация обычного анализа локальной сократимости в двухмерном режиме с оценкой РКК, по данным импульсно-волнового доплеровского исследования в средних и дистальных сегментах ПМЖА, имеет дополнительное прогностическое значение у больных с подтвержденной или предполагаемой ИБС [279, 280]. Уменьшение РКК служит дополнительным показателем выраженности ишемии в стратификации риска по данным стресс-ЭхоКГ, тогда как больные с отсутствием нарушений локальной сократимости на нагрузке и нормальным РКК при стресс-ЭхоКГ с дилпиридамолом имеют благоприятный прогноз.

Заключение: При наличии необходимого оборудования и опыта рекомендуется проводить комбинированную стресс-ЭхоКГ оценку с вазодилататором с диагностической и прогностической целью. Оценка резерва коронарного кровотока в бассейне ПМЖА возможна в большинстве случаев при наличии опыта, однако не подходит в качестве самостоятельного и независимого диагностического критерия, вследствие низкой специфичности и ограниченности зоной ПМЖА. Тем не менее, определение резерва коронарного кровотока принципиально увеличивает прогностическую ценность стандартного анализа локальной сократимости ЛЖ.

Безопасность фармакологической стресс-ЭхоКГ

Незначительные, но ограничивающие побочные эффекты препятствуют достижению максимальной фармакологической нагрузки менее чем у 10% больных при использовании добутамина [9] и менее чем у 5% пациентов при использовании дилпиридамола [281–295]. Наиболее частые незначительные и серьезные осложнения стресс-ЭхоКГ, с частотой их возникновения указаны в таблицах 7–9.

Эти данные подчеркивают некоторые очевидные, хотя и иногда игнорируемые моменты. Во-первых, фармакологический стресс-тест всегда должен проводиться в присутствии врача. Во-вторых, каждый нагрузочный тест связан с определенным, хотя и небольшим риском. В-третьих, не все нагрузочные тесты имеют одинаковый риск развития серьезных осложнений, при этом стресс-ЭхоКГ с добутамином, по-видимому, более опасна, чем

Таблица 7

Жизнеугрожающие осложнения при стресс-ЭхоКГ с добутамином по данным отдельных (>1000 пациентов), многоцентровых исследований (EDIC) и многоцентровых регистров

Исследование	Число пациентов	Осложнения
Данные одного центра		
Mertes с соавт. [283]	1118	Нет ^a
Pelikka с соавт. [284]	1000	1-ОИМ, 4-ЖТ, 1-длительная ишемия
Zahn с соавт. [285]	1000	1-острая сердечная недостаточность, 1-ФЖ, 1-судорожный припадок
Seknus и Marwick [286]	3011	5-ЖТ, 1-ОИМ, 1-длительная ишемия, 1-артериальная гипотония
Elhendy с соавт. [287]	1164	7-ЖТ
Bremer с соавт. [288]	1035	1-ФЖ, 1-ЖТ
Poldermans с соавт. [289]	1734	3-ФЖ, 13-ЖТ, 6-артериальная гипотония
Mathias с соавт. [290]	4033	1-ФЖ, 8-ЖТ, 1-ОИМ, 5-интоксикации атропином
Многоцентровой регистр		
Pisano с соавт. [9]	2949	2-ФЖ, 2-ЖТ, 2-ОИМ, 1-длительная ишемия, 1-артериальная гипотония
Pezzano с соавт. (RITED) 1994	3041	2-ФЖ, 1-асистолия
Beckman с соавт. [292]	9354	324 (2 ФЖ)
Varga с соавт. [295]	35103	63 (5 смертей)
Всего	64542	461

Примечание: ^a – не зафиксированы жизнеугрожающие осложнения, хотя указывались незначительные и ограничивающие проведение пробы побочные эффекты.
Сокращения: ОИМ – острый инфаркт миокарда, ЖТ – желудочковая тахикардия, ФЖ – фибрилляция желудочков.

Таблица 8

Жизнеугрожающие осложнения при стресс-ЭхоКГ с дипиридамолом по данным многоцентровых исследований и многоцентровых регистров

Исследование	Число пациентов	Осложнения
Многоцентровой регистр		
Pisano с соавт. [281]	10451	1-сердечная смерть, 1-асистолия, 2-ОИМ, 1-отек легких, 1 устойчивая ЖТ
Varga с соавт. [295]	24599	19 (1 смерть)
Всего	35050	25

Сокращения: ОИМ – острый инфаркт миокарда, ЖТ – желудочковая тахикардия.

другие фармакологические варианты стресс-ЭхоКГ, такие как с дипиридамолом или аденозином. Данные выводы сделаны на основании многоцентровых исследований, мета-анализов, опубликованных исследований, проспективного регистра осложнений (Немецкий Регистр) и ретроспективных данных. Стресс-ЭхоКГ с физической нагрузкой, вероятно, более безопасна, чем фармакологические варианты [294, 295].

Закключение: Стресс-ЭхоКГ с физической нагрузкой более безопасна, чем фармакологические варианты. Среди фармакологических проб, дипиридамолом более безопасен, чем добутамин. Как врач, так и больной должны знать о частоте осложнений. Частота осложнений (по данным литературы и собственного опыта конкретной лаборатории) должна быть указана в информированном согласии.

Таблица 9

Безопасность фармакологической стресс-ЭхоКГ

Исследование	Добутамин	Дипиридамолом
% субмаксимальных исследований	10	5
Побочные эффекты	1/300 исследований	1/1000 исследований
Желудочковая тахикардия и фибрилляция	++	+
АВ блокада высокой степени	+	++
Смерть	1/5000 исследований	1/10000 исследований

Показания для проведения Стресс-ЭхоКГ

Показания для проведения Стресс-ЭхоКГ можно сгруппировать в довольно широкие категории, которые, в конечном счете, могут охватывать подавляющее большинство больных:

1. диагностика ишемической болезни сердца;
2. оценка прогноза и стратификация риска у больных с установленным диагнозом (например, после перенесенного ИМ);
3. предоперационная оценка риска;
4. выявление возможных кардиальных причин одышки при физической нагрузке;
5. оценка пациентов после реваскуляризации миокарда;
6. определение локализации ишемии [296];
7. оценка степени выраженности клапанных стенозов.

Таблица 10

Заболевания: ИБС, ДКМП, клапанные пороки, легочная гипертензия

Заболевание	Патофизиологическая основа	Предпочтительный вариант нагрузки	Показатель ЭхоКГ
ИБС	Ишемия миокарда	Физическая нагрузка, добутамин, дипиридамо́л	Локальная сократимость
ДКМП	Контрактивный резерв	Добу́тамин (физическая нагрузка, дипиридамо́л)	Локальная сократимость
Сахарный диабет, АГ, ГКМП	Резерв коронарного кровотока	Дипиридамо́л (добу́тамин, физическая нагрузка)	Импульсно-волновое доплеровское исследование кровотока в ПМЖА
Клапанные пороки:			
Трансмитральный градиент	Увеличение сердечного выброса	Физическая нагрузка, добу́тамин	Импульсно-волновое доплеровское исследование трансмитрального кровотока
Трансаортальный градиент	Увеличение сердечного выброса	Физическая нагрузка, добу́тамин	Постоянно-волновое доплеровское исследование трансаортального кровотока
Легочная гипертензия	Застой в легких/вазokonстрикция	Физическая нагрузка	Постоянно-волновое доплеровское исследование потока трикуспидальной регургитации

Сокращения: ИБС – ишемическая болезнь сердца, ДКМП – дилатационная кардиомиопатия, АГ – артериальная гипертензия, ГКМП – гипертрофическая кардиомиопатия, ПМЖА – передняя межжелудочковая артерия.

Действует следующее правило: чем менее информативен ЭКГ-тест с физической нагрузкой, тем более строгими будут показания для проведения стресс-ЭхоКГ. С учетом этого можно выделить главные и особенные показания для выполнения стресс-ЭхоКГ:

1. больные, которым тест с физической нагрузкой противопоказан (например, при тяжелой артериальной гипертензии);
2. больные, которым тест с физической нагрузкой не может быть адекватно выполнен (например, при перемежающейся хромоте)
3. больные, у которых тест с физической нагрузкой был недостаточным для диагностики или его результаты были сомнительными;
4. полная блокада ЛНПГ или другие значительные изменения на ЭКГ в покое, затрудняющие интерпретацию ЭКГ во время проведения нагрузки;
5. субмаксимальный ЭКГ-тест.

Стресс-ЭхоКГ имеет наибольшее дополнительное диагностическое и прогностическое значение у больных с незавершенным или сомнительным результатом ЭКГ-теста с физической нагрузкой. Фармакологическая стресс-ЭхоКГ является методом выбора у больных, не способных достичь достаточного уровня физической нагрузки или которым она противопоказана. Результаты стресс-ЭхоКГ с физической и фармакологической нагрузкой должны использоваться как для стационарных, так и амбулаторных больных, как фактор, определяющий необходимость направления пациента на коронарную ангиографию. При любом варианте поражения коронарных артерий прогностическое значение реваскуляризации миокарда намного выше при документированной ишемии во время нагрузки. Больным с положительной пробой, особенно с факторами “высокого риска” (появление ишемии

на низких дозах препарата или небольшой нагрузке, медленное восстановление и/или отсутствие эффекта от антидота, появление зон акинезии или дискинезии более чем в 5 сегментах ЛЖ), должны быть направлены на коронарную ангиографию. В таблице 10 приведены некоторые ключевые показатели стресс-ЭхоКГ в различных клинических ситуациях.

Заключение: стресс-ЭхоКГ не должна использоваться как первый метод с диагностической и прогностической целью у больных с доказанной или предполагаемой ишемической болезнью сердца. Стресс-ЭхоКГ проводится при недиагностическом результате ЭКГ-теста с физической нагрузкой или невозможности интерпретации ЭКГ (например: при полной БЛНПГ или работе электрокардиостимулятора). Чем менее информативен и/или более труден для анализа ЭКГ-тест с физической нагрузкой, тем более обоснованными являются показания для проведения стресс-ЭхоКГ.

Особые подгруппы пациентов**Клапанные пороки сердца**

Применение стресс-ЭхоКГ при клапанных пороках сердца до сих пор исследуется, и не во всех клинических рекомендациях [297, 298] отражено значение этой методики у данной категории больных. Фактически, в документах Европейского Общества Кардиологов не упоминается диагностическое применение стресс-ЭхоКГ у этих пациентов, тогда как в документах Американской ассоциации сердца и американской коллегии кардиологов выделены определенные ситуации, при которых результаты стресс-ЭхоКГ влияют на решение о хирургическом лечении пациентов.

Значение стресс-ЭхоКГ с доплеровским исследованием в оценке выраженности аортального стеноза у больных с низкой трансклапанной скоростью и градиентом давления и дисфункцией ЛЖ, а также

Таблица 11

Стресс-ЭхоКГ с добутамином при аортальном стенозе с низким градиентом и низкой скоростью

	Тяжелый аортальный стеноз	Псевдостеноз	Неопределенный
Площадь отверстия аортального клапана	Нет изменений	Увеличение $\geq 0,3 \text{ см}^2$	Нет изменений
Средний градиент давления	Заметное увеличение	Нет изменений	Нет изменений
Увеличение ударного объема $>20\%$	Да	Да	Нет

у бессимптомных пациентов с тяжелым аортальным стенозом.

В некоторых особых случаях, например у больных с аортальным стенозом и низким трансклапанным градиентом, использование стресс-ЭхоКГ при принятии клинических решений значительно изменило прогноз пациентов. У отдельных пациентов с аортальным стенозом и низкой трансаортальной скоростью и градиентом давления, а также дисфункцией ЛЖ целесообразно определять трансклапанный градиент давления и рассчитывать площадь аортального клапана в покое и на фоне физической нагрузки или введения низких доз фармпрепарата (например, добутамина) для дифференцировки выраженного аортального стеноза от умеренного [299–310]. Данный подход основан на том, что у больных, не имеющих в действительности анатомического выраженного аортального стеноза, во время нагрузки будет наблюдаться увеличение площади аортального отверстия при незначительном изменении трансклапанного градиента давления за счет увеличения ударного объема [300–303]. Таким образом, если на фоне введения добутамина происходит увеличение ударного объема и увеличение площади аортального отверстия более чем на $0,2 \text{ см}^2$ при незначительном изменении трансклапанного градиента давления, то наиболее вероятно, что исходная оценка выраженности аортального стеноза была завышенной. Наоборот, у пациентов с выраженным аортальным стенозом на фоне увеличения ударного объема и трансклапанного градиента площадь аортального отверстия будет неизменной. У таких больных ожидается наиболее благоприятный ответ на хирургическое лечение. У больных без увеличения ударного объема при введении добутамина ($<20\%$) (“недостаточный контрактильный резерв”) прогноз крайне неблагоприятный как при консервативном, так и при хирургическом лечении [305, 309]. Хотя у всех пациентов с низким сердечным выбросом и выраженным аортальным стенозом прогноз неблагоприятный, в группе больных с сохраненным контрактильным резервом при хирургическом лечении прогноз лучше, чем при консервативном лечении. При выборе тактики лечения больных с низкоградиентным аортальным стенозом необходимо принимать во внимание результаты стресс-ЭхоКГ с добутамином (табл. 11).

Ведение бессимптомных больных с аортальным стенозом продолжает оставаться поводом для деба-

тов. Широкие различия в индивидуальных исходах заставляют поднимать вопрос о раннем плановом хирургическом лечении. В этом отношении представляет интерес использование теста с физической нагрузкой, и в нескольких исследованиях уже было показано его прогностическое значение. Данные, полученные при стресс-ЭхоКГ, обладают дополнительной прогностической ценностью к результатам ЭхоКГ в покое или нагрузочного ЭКГ-теста. Низкая толерантность к физической нагрузке с развитием одышки или депрессии сегмента ST связана с неблагоприятным прогнозом. Повышение среднего трансклапанного градиента давления более, чем на 20 мм рт.ст., может свидетельствовать о худшем прогнозе и может в пограничных случаях способствовать решению о раннем протезировании [311]. Для включения данного показателя в рутинную тактику обследования бессимптомных больных с высоко-градиентным аортальным стенозом требуются дополнительные исследования.

Заключение: при дисфункции ЛЖ и низко-градиентном аортальном стенозе рекомендуется проведение стресс-ЭхоКГ с низкими дозами добутамина для оценки тяжести аортального стеноза. У бессимптомных больных с тяжелым аортальным стенозом стресс-ЭхоКГ с физической нагрузкой может играть важную роль при определении тактики ведения больного.

Значение стресс-ЭхоКГ с доплеровским исследованием в оценке больных с митральным стенозом при несоответствии тяжести клинической картины и степени выраженности стеноза.

Выполненное в покое трансторакальное ЭхоКГ исследование обычно предоставляет достаточно информации для определения тактики ведения бессимптомных больных с небольшим митральным стенозом (которые получают консервативное лечение) и для больных с симптомами на фоне умеренного и тяжелого митрального стеноза, которые являются кандидатами для выполнения чрескожного или оперативного лечения. Тем не менее, у некоторых больных может требоваться детальная оценка гемодинамической значимости стеноза в случаях, когда клиническая картина не соответствует степени выраженности стеноза. У бессимптомных больных с тяжелым стенозом (средний градиент $>10 \text{ мм рт.ст.}$ и площадь отверстия митрального клапана меньше $1,0 \text{ см}^2$) или у боль-

ных с клиническими проявлениями и умеренным стенозом (средний градиент от 5 до 10 мм рт.ст. и площадь отверстия митрального клапана от 1,0 до 1,5 см²) измерение давления в легочной артерии во время физической нагрузки (или введения добутамина) может помочь дифференцировать пациентов, которым показано хирургическое лечение, от тех, кому показана консервативная терапия [312–314]. У этой группы больных измерение систолического давления в легочной артерии (по скорости трикуспидальной регургитации) и трансмитрального градиента давления во время физической нагрузки может быть использовано вместо инвазивных данных, и таким образом позволяет избежать катетеризации.

Заключение: стресс-ЭхоКГ с физической нагрузкой (или добутамином) с акцентом на определение трансмитрального градиента давления и давления в легочной артерии позволяет оценить характер симптомов у больных с митральным стенозом, у которых данные ЭхоКГ в покое не позволяют определиться между протезированием клапана и консервативной терапией.

Стресс-ЭхоКГ с доплеровским исследованием в оценке больных с недостаточностью клапанов.

В некоторых случаях, когда симптомы у пациента не соответствуют выраженности регургитации, стресс-ЭхоКГ может выявить больных с неблагоприятным прогнозом. Недостаточный контрактильный резерв, а именно отсутствие увеличения ФВ ЛЖ на фоне нагрузки, позволяет выявить больных с латентной дисфункцией ЛЖ, которым может быть показано оперативное лечение [315–320]. По рекомендациям АСС/АНА возможным показанием к хирургическому лечению у больных с латентной систолической дисфункцией ЛЖ является недостаточный контрактильный резерв в сочетании с повышением систолического давления в легочной артерии на фоне нагрузки выше 60 мм рт.ст. [298]. У больных с ревматическим поражением митрального клапана, — небольшим митральным стенозом и регургитацией в покое стресс-ЭхоКГ с физической нагрузкой может выявить выраженную митральную регургитацию [315]. Кроме того, стресс-ЭхоКГ имеет значение для выявления динамической гемодинамически значимой митральной регургитации у больных с систолической дисфункцией ЛЖ. У некоторых больных динамическая митральная регургитация может быть причиной отека легких и является предиктором плохого прогноза. У больных с увеличением эффективной площади отверстия регургитации или систолического давления в легочной артерии на пике нагрузки, отмечается более высокая частота осложнений и смертности [317]. Как и у больных с хронической митральной регургитацией, при ведении бессимптомных больных с выраженной аорталь-

ной регургитацией следует особенно опасаться развития необратимой дисфункции ЛЖ. У больных с нормальной функцией в покое увеличение контрактильного резерва на фоне физической нагрузки или введения добутамина является предиктором улучшения функции ЛЖ после протезирования клапана. Ценность определения контрактильного резерва сохраняется и у больных с аортальной регургитацией с развившейся дисфункцией ЛЖ. Любое увеличение ФВ ЛЖ на фоне стресс-ЭхоКГ с добутамином является предиктором восстановления систолической функции и благоприятного исхода после операции. Несмотря на эти данные, возможности стресс-ЭхоКГ при аортальной регургитации не так хорошо изучены, по сравнению с митральной регургитацией.

Заключение: стресс-ЭхоКГ может использоваться для оценки клапанной регургитации при несоответствии симптомов и степени выраженности регургитации по данным ЭхоКГ в покое.

Обследование перед внесердечными операциями

Больные, которым проводятся внесердечные операции, имеют существенный риск сердечно-сосудистых осложнений и смертности. При этом инфаркт миокарда во время операции является наиболее частым осложнением. Имеются данные о том, что основным механизмом развития такого инфаркта является надрыв бляшки в коронарной артерии, с формированием тромба и последующей окклюзией сосуда, аналогично инфарктам миокарда, не связанным с хирургическим вмешательством. Вероятность надрыва бляшки определяется ответом на операцию, который включает в себя выделение провоспалительных цитокинов, выброс катехоламинов, с увеличением гемодинамической нагрузки, развитие вазоспазма, снижение фибринолитической активности, активацию тромбоцитов и последующую гиперкоагуляцию. Этим механизмом объясняется половина неблагоприятных сердечно-сосудистых событий, возникающих при хирургическом вмешательстве. У пациентов с установленным диагнозом ИБС периоперационный инфаркт миокарда может быть обусловлен длительным нарушением баланса между потребностью миокарда в кислороде и его доставкой из-за продолжительной тахикардии и увеличения сократимости миокарда. По эпидемиологическим данным известно, что ишемическая болезнь сердца является ведущей причиной осложнений и смертности после сосудистых и общехирургических операций [321]. Диагностическим и терапевтическим следствием этих выводов является необходимость эффективного выявления ИБС и определение периоперационного риска пациентов до операции. У пациентов низкого и среднего риска, с предполагаемым пери-

операционным риском сердечно-сосудистых событий менее 5%, этот риск может быть точно определен с использованием клинических шкал (например, A. Detsky или L. Goldman), ЭКГ и ЭхоКГ в покое. Однако у пациентов с предполагаемым риском более 5%, рекомендуется дополнительное проведение провокационных тестов. Стресс-ЭхоКГ с фармакологической нагрузкой, вероятно, является методом выбора, так как позволяет получить данные, как о патологии клапанов, так и об ишемии миокарда. Возможности стресс-ЭхоКГ с физической нагрузкой ограничены из-за низкой толерантности пациентов к физической нагрузке, в основном связанной с показаниями к операции, такими как заболевания суставов или сосудов. Сцинтиграфия миокарда и стресс-ЭхоКГ с фармакологической нагрузкой имеют сопоставимое прогностическое значение для выявления стресс-индуцированной ишемии [322]. Без сомнений стресс-ЭхоКГ с дипиридамолом [201–206] и добутамином [154, 160, 323–326] имеет очень высокое отрицательное прогностическое значение (90–100%); отрицательный результат ассоциируется с очень низкой частотой неблагоприятных сердечно-сосудистых событий, и даёт основание провести безопасное хирургическое вмешательство. Тест позволяет стратифицировать риск как периоперационных, так и отдаленных неблагоприятных событий [156, 327]. На сегодняшний день проведение коронарной реваскуляризации перед операцией на периферических сосудах у больных с положительным результатом стресс-ЭхоКГ не считается обоснованным, за исключением случаев, когда результаты предполагают поражение ствола левой коронарной артерии или его эквивалент (например, двухсосудистое поражение с наличием проксимального стеноза ПМЖА) [328–330]. Более консервативный подход, с активным кардиологическим наблюдением в сочетании с фармакологической кардиопротекцией кардиоселективными бета-блокаторами и статинами, может быть выбран у больных с менее выраженной ишемической реакцией при нагрузке [331, 332]. Стратификация риска по данным стресс-ЭхоКГ с фармакологической нагрузкой, возможно, является наиболее ценной для пациентов старше 70 лет, с наличием или анамнезом стенокардии, инфаркта миокарда и сердечной недостаточности. У остальных пациентов частота неблагоприятных событий на фоне бета-блокаторов настолько низка, что для стратификация риска с помощью стресс-ЭхоКГ, по всей видимости, нет оснований [333].

Заключение: стресс-ЭхоКГ рекомендуется пациентам с высоким риском и наличием ИБС в анамнезе перед плановым хирургическим вмешательством высокого риска и не рекомендуется пациентам с низким или умеренным риском.

Стресс-ЭхоКГ в отделении интенсивной терапии

В условиях отделения интенсивной терапии изучались различные варианты стресс-ЭхоКГ [172, 221, 334–341], включая стресс-ЭхоКГ с физической нагрузкой [338–340], добутамином [172] и дипиридамолом [221]. Все исследования показали очень высокий процент выполнимости стресс-ЭхоКГ, с более высокой частотой успеха при использовании фармакологических средств по сравнению с физической нагрузкой, высокий уровень безопасности и очень высокую отрицательную прогностическую ценность результатов стресс-ЭхоКГ. В исследовании, в котором у пациентов одновременно выполнялись стресс-ЭхоКГ и сцинтиграфия миокарда с нагрузкой, была показана одинаковая прогностическая точность методов [339]. Важно отметить, что частота положительного результата в обследуемой популяции значительно варьировала (от 3 до 45%). Если критерием отбора является любая форма “боли в грудной клетке”, как типичная, так и атипичная, то можно ожидать очень низкий процент положительных ответов. Если обследуются только пациенты с высоким или средним клиническим риском, частота положительных тестов может быть существенно выше [340]. У пациентов с положительным результатом стресс-ЭхоКГ имеется ишемическая болезнь сердца, и они должны быть оставлены в условиях реанимационного отделения. Эффективность данного подхода показана не только в одноцентровых исследованиях, но и в крупномасштабном многоцентровом исследовании SPEED, где анализировалось более 500 пациентов, набранных в шести центрах из трёх различных стран [221]. Отрицательная прогностическая ценность алгоритма была очень высока (99%). Однако единичные пациенты с отрицательным результатом стресс-ЭхоКГ поступали повторно в ранние сроки с острым коронарным синдромом. Используемые в настоящее время в отделениях интенсивной терапии алгоритмы минимизируют вероятность ошибки, но не могут выявлять каждый субстрат развития ишемии миокарда. Поиск оптимального алгоритма обследования больных поступивших в отделение интенсивной терапии, безусловно, продолжится в ближайшие годы, но ЭхоКГ в покое и при нагрузке останутся частью этого алгоритма.

Заключение: стресс-ЭхоКГ рекомендована для стратификации риска пациентов с болями в грудной клетке, поступающих в отделение интенсивной терапии, особенно в случаях, когда нагрузочный ЭКГ-тест невыполним или был субмаксимальным, не диагностическим.

Противопоказания к проведению стресс-ЭхоКГ

Плохое акустическое окно затрудняет выполнение любого варианта стресс-ЭхоКГ. Сложности при проведении Эхо-КГ в покое значительно увеличивают вероятность получения не интерпретируемых резуль-

татов исследования во время нагрузки, и должны быть показанием для проведения стресс-ЭхоКГ с фармакологической нагрузкой, являющейся технически более простой. Однако данное ограничение для проведения стресс-ЭхоКГ в настоящее время не должно превышать 5% от всех направленных пациентов. С появлением новых технологий по изготовлению датчиков и внедрением тканевой гармоник, а также благодаря внутривенным препаратам для контрастирования полости ЛЖ (обсуждается ниже), оптимальная визуализация границ эндокарда стала возможна у подавляющего большинства пациентов и должна достигаться в каждой стресс-ЭхоКГ лаборатории. К специфическим противопоказаниям к проведению стресс-ЭхоКГ с дипиридамолом (или аденозином) относятся выраженные нарушения проводимости, так как аденозин может вызывать преходящую блокаду атриовентрикулярного узла, а также тяжелые бронхо-лёгочные заболевания, требующие постоянной терапии ксантинами, так как аденозин является сильным бронхоконстриктором. Больные с систолическим АД в покое ниже 100 мм рт.ст., как правило, не должны получать дипиридабол, а добутамин должен применяться с осторожностью. У большинства пациентов добутамин вызывает повышение систолического АД, но в некоторых случаях может приводить к его снижению. Дипиридабол обычно вызывает умеренное снижение систолического АД на 10–20 мм рт.ст., но иногда может привести к более выраженному его снижению. Аденозин более предпочтителен у пациентов с нестабильным поражением сонных артерий, так как у него небольшое время полураспада (менее 10 сек). У этих больных необходимо избегать развития выраженной артериальной гипертензии или длительной гипотензии, что делает аденозин препаратом выбора. Пациентам, не достигнувшим целевой ЧСС при применении добутамина, или индуцированной ишемии при применении дипиридамола, как правило, дополнительно вводится атропин. В данной ситуации атропин опасен только для пациентов с закрыто-угольной глаукомой, составляющих меньшую часть пациентов с глаукомой. Тяжелое заболевание предстательной железы также является противопоказанием для применения атропина.

Новые технологии, применяемые в стресс-ЭхоКГ

Наилучшим способом выявления ишемии миокарда при стресс-ЭхоКГ по-прежнему является визуальная оценка локальной сократимости по черно-белым кинопетлям. Было предложено множество новых признаков ишемии, однако их клиническая значимость не полностью определена: дефекты региональной коронарной перфузии по данным контрастной ЭхоКГ, уменьшение РКК, увеличение эхо-плотности и уменьшение локальных циклических вариаций по данным ультразвуковой характери-

стики тканей, изменения показателей тканевой доплер-ЭхоКГ и их производные, а также цветовой кинезис, анатомический М-режим и трёхмерная ЭхоКГ. Эти технологии предоставляют интересные возможности для клинической оценки патофизиологических параметров, расположенных выше нарушений локальной сократимости в ишемическом каскаде, а также дают количественную информацию для диагностики ишемии миокарда.

В настоящее время потребность в количественной оценке региональной функции не имеет простого решения, в связи с наличием передаточного движения, феномена подтягивания, скручивания ЛЖ, проблем с качеством изображения и так далее [342]. В отношении новых технологий, как и в случаях с новыми лекарствами, прежде чем пользоваться броскими описаниями, предлагаемыми маркетинговыми службами в качестве доказанных утверждений, должен быть накоплен обширный опыт. Подобно новым тестам, новые технологии должны оцениваться критически в современную эру экономической эффективности.

Контрастная ЭхоКГ

Внедрение контрастных веществ в ЭхоКГ было медленным. За прошедшее десятилетие для клинического применения стали коммерчески доступны транспульмональные контрастные препараты. В настоящее время общепринятым показанием к использованию контрастной ЭхоКГ является улучшение визуализации границ эндокарда у пациентов с затруднённым или неоптимальным качеством изображения [343]. У пациентов с ИБС, у которых особое внимание должно быть сосредоточено на локальной сократимости миокарда, точное определение границ эндокарда является принципиальным. Внутривенные контрастные препараты могут улучшить визуализацию границ эндокарда как в покое [343], так и при нагрузке [344]. Для правильной интерпретации контрастных изображений требуется обучение. При использовании ультразвуковых контрастных препаратов необходимо применять специальные режимы визуализации. Возможность определения перфузии при контрастной ЭхоКГ в дополнение к информации о сократимости миокарда может увеличивать диагностическую значимость стресс-ЭхоКГ.

Трёхмерная эхокардиография в режиме реального времени

Технологический прогресс в производстве ультразвуковых датчиков и компьютеров привел к недавнему появлению трёхмерной ЭхоКГ в режиме реального времени. Так же, как и при двухмерной ЭхоКГ, могут быть использованы контрастные средства для улучшения визуализации границ эндокарда и, возможно, для оценки перфузии миокарда. Первые

исследования трёхмерной ЭхоКГ при стресс-ЭхоКГ были обнадеживающими [345, 346]; однако данных о дополнительной значимости этой технологии в сравнении с обычной оценкой локальной сократимости пока не получено. Матричные датчики, используемые для проведения трёхмерной ЭхоКГ в режиме реального времени, дают уникальную возможность одновременной записи всех сегментов ЛЖ, что может быть полезным при стресс-ЭхоКГ.

Тканевая доплер-ЭхоКГ и её производные

Тканевая доплер-ЭхоКГ позволяет проводить количественную оценку скорости движения и деформации миокарда с хорошей воспроизводимостью. Ограничения качества сигнала и наличие кривой обучения требуют особого умения пользователя. Несмотря на то, что для использования измерений скоростей движения миокарда необходимо знать региональные нормальные значения или пользоваться комплексными моделями оценки, было показано, что появление феномена постсистолического укорочения — известного признака региональной ишемии — может быть определено при анализе деформации миокарда и может применяться для диагностики ишемии. В настоящее время отсутствуют данные, показывающие превосходство количественных технологий над обычным анализом локальной сократимости для оценки жизнеспособного и ишемизированного миокарда [347–351].

Заключение: ни одна новая технология не рекомендуется к рутинному использованию при стресс-ЭхоКГ, за исключением контрастных средств, для улучшения визуализации границ эндокарда, которые должны всегда использоваться при неоптимальной визуализации в покое или на высоте нагрузки. Внутривенные препараты для контрастирования ЛЖ улучшают определение границ эндокарда и позволяют провести исследование в условиях неоптимальной визуализации.

Стресс-ЭхоКГ в сравнении с конкурирующими методиками: оценка стоимости и безопасности

Поскольку на диагностическую точность исследования влияет множество факторов, достоверную информацию по сравнительной ценности различных методик можно получить, только проводя непосредственное сравнение результатов у достаточно большого числа пациентов при соблюдении одинаковых условий. Достоинствами стресс-ЭхоКГ по сравнению с обычным нагрузочным ЭКГ-тестом являются более высокая чувствительность и, особенно, более высокая специфичность.

Согласно современным рекомендациям стресс-ЭхоКГ обладает более высокой специфичностью, более широкой областью применения, большим удобством в применении и меньшей стоимостью по сравнению с перфузионной сцинтиграфией мио-

карда [352]. К преимуществам перфузионной сцинтиграфии миокарда с нагрузкой относится более высокая частота технической успешности, более высокая чувствительность (особенно при однососудистом поражении огибающей артерии), более высокая точность при наличии множественных нарушений локальной сократимости ЛЖ в покое, а также более обширная база данных для оценки прогноза [352, 353]. В рекомендациях Европейского Кардиологического Общества по диагностике и лечению стабильной стенокардии указывается, что “в целом, стресс-ЭхоКГ и перфузионная сцинтиграфия миокарда как с физической, так и с фармакологической (с применением инотропных или вазодилатирующих препаратов) нагрузкой, имеют весьма близкие области применения. Выбор метода в большой степени зависит от возможностей учреждения и квалификации специалистов” [296]. Магнитно-резонансная томография (МРТ) — наиболее новая методика в области визуализации сердца [354–358]. Ее достоинством является отсутствие ионизирующего облучения, однако, по сравнению с ЭхоКГ, это значительно более дорогостоящий и менее доступный метод. Вследствие высокой стоимости, большой продолжительности исследования и труднодоступности, рекомендуется использовать МРТ только в тех случаях, когда стресс-ЭхоКГ неинформативна или выполнить ее невозможно [359].

Высокая стоимость нагрузочных визуализирующих методик требует определенного финансового обоснования. Предложены три основных аргумента: во-первых, при отрицательном результате нагрузочной пробы с визуализацией миокарда риск сердечно-сосудистых событий настолько низкий, что позволяет отвергнуть необходимость реваскуляризации с прогностической точки зрения. Во-вторых, в отличие от обычной нагрузочной пробы использование тестов с визуализацией в определенных случаях снижает дальнейшую стоимость диагностических и лечебных мероприятий. В-третьих, ряд исследований показал, что в сравнении с коронароангиографией (при которой выявление коронарных стенозов чаще всего заканчивается вмешательством) определение тактики лечения на основании результатов функциональных проб столь же эффективно с прогностической точки зрения, при меньшем уровне затрат. Принимая во внимание многочисленные данные о сравнительно одинаковой точности стресс-ЭхоКГ и перфузионной сцинтиграфии миокарда, выбор между этими методиками должен зависеть от оценки биологического риска, связанного с ионизирующим облучением. Такая тактика рекомендована как исполнительным Европейским Законодательством (1997), так и Европейской комиссией по Медицинской Визуализации (2001).

Эти рекомендации совместно с европейским законодательством (директива ЕВРАТОМ 97/43) предпри-

сывают проводить радиологические и радиоизотопные медицинские исследования “только если они не могут быть заменены другими методиками, не связанными с ионизирующим излучением” при соответствующем обосновании (статья 3: “если облучение не обосновано, оно должно быть запрещено”). Эффективная доза облучения пациента при кардиологическом радиоизотопном исследовании с нагрузкой составляет от 10 до 27 мЗв (при использовании протокола с введением двух видов изотопа). Такая доза эквивалентна 500 рентгеновским исследованиям грудной клетки при введении метилизобутиллизонитрила (МИБИ), 1200 исследованиям – при введении таллия и 1300 исследованиям – при протоколе с введением двух изотопов. Согласно последней и наиболее авторитетной оценке BEIR VII частота развития рака у пациента среднего возраста варьирует от 1 на 1000 (МИБИ) до 1 на 400 (при введении двух изотопов) исследований. Следовательно, при интегральной оценке соотношения риска и пользы стресс-ЭхоКГ имеет преимущество над другими визуализирующими методами, такими как сцинтиграфия [360–363].

Заключение: Стресс-ЭхоКГ является предпочтительной визуализирующей методикой, вследствие меньшей стоимости, широкой доступности и, что наиболее важно, отсутствия ионизирующего облучения. Сцинтиграфия миокарда с нагрузкой позволяет получить ту же информацию, что и стресс-ЭхоКГ, но каждое исследование приводит к облучению эквивалентному 600–1300 обычным рентгеновским исследованиям грудной клетки. Это несет значительный биологический риск как для пациента, так и для общества в целом, поскольку небольшой индивидуальный риск, умноженный на миллионы тестов в год, существенно влияет на всю популяцию.

Рекомендации по обучению

Не следует приступать к проведению стресс-ЭхоКГ, предварительно не освоив трансторакальную ЭхоКГ в полном объеме. Рекомендуется, в частности, получить аккредитацию Европейского Эхокардиографического Общества. Базовые навыки, необходимые для визуализации сердца в покое, требуются и для того, чтобы визуализировать сердце в тех же самых проекциях на фоне нагрузки. Однако даже у опытного специалиста, только начинающего выполнять стресс-ЭхоКГ, диагностическая точность исследования близка к случайному выбору. Тем не менее, 100 стресс-ЭхоКГ исследований вполне достаточно для достижения плато хорошей диагностической точности на индивидуальной кривой обучения [359]. Разумно начинать обучение со стресс-ЭхоКГ с низкими дозами для выявления жизнеспособного миокарда, а затем уже переходить к тестам

на выявление ишемии. Также имеет смысл сначала освоить более простые и безопасные тесты с вазодилататорами, а затем переходить к адренергическим препаратам. Стоит сначала освоить фармакологические тесты, а затем переходить к тестам с физической нагрузкой. При обследовании пациента с доказанным инфарктом миокарда или подозрением на него не следует делать выводы о наличии, распространенности и степени выраженности нарушений локальной сократимости на основании только одного сердечного цикла, полученного только из одной позиции и доступа. Зоны нарушенной сократимости могут быть очень ограниченными; при этом некоторые участки визуализируются только в определенных проекциях. Важное общее правило стресс-ЭхоКГ вытекает из очевидного факта: следует регистрировать все возможные проекции сердца, как в покое, так и при нагрузке. Также понятно, что во время теста требуется постоянное мониторирование изображения, чтобы определить длительность нагрузки до начала ишемии и немедленно остановить нагрузку, как только появятся достоверные нарушения сократимости. На сегодняшний день интерпретация стресс-ЭхоКГ вынужденно проводится только качественно и субъективно. Диагностическая точность зависит не только от опыта врача. При одной и той же диагностической точности каждый исследователь имеет свою кривую чувствительности-специфичности: есть специалисты склонные к “переоценке” (высокая чувствительность, низкая специфичность) и к “недооценке” результата (низкая чувствительность, высокая специфичность), в зависимости от агрессивного или консервативного анализа изображений. Многие исследования являются однозначно положительными или отрицательными. Однако, существует “серая зона” неоднозначно интерпретируемых исследований, например, если визуализация некоторых областей была затруднена, и правильная оценка возможна только при наличии большого опыта у врача. Межоператорская вариабельность, безусловно, является общепризнанной проблемой в медицине. Что касается кардиологии, то почти все диагностические методики отличаются существенной вариабельностью, включая ЭКГ покоя [365], нагрузочные ЭКГ тесты [366], перфузионную сцинтиграфию миокарда [367] и коронароангиографию [368]. Существует много способов снижения вариабельности, что увеличивает не только точность, но и воспроизводимость исследований. Эти способы касаются как врача, который интерпретирует исследование, так и используемой технологии, вида нагрузки и обследуемого пациента. Вариабельность значительно снижается, если предварительно догово-

ряться не принимать во внимание гипокинезию небольшой степени выраженности, так как незначительная гипокинезия является одним из нормальных вариантов ответа миокарда на большинство видов нагрузки и является частой находкой, как у больных, так и у здоровых людей [369–372]. Вариабельность исследования, напротив, увеличивается, если учитывать изолированную асинергию базального ниже-бокового и ниже-перегородочного сегментов как критерий положительной пробы [373]. Очевидно, что при обследовании пациентов с плохой визуализацией сердца в покое или при использовании нагрузки, ухудшающей качество изображения, вариабельность также возрастает, поскольку она тесно связана с качеством изображения. Другие факторы, такие как использование новых технологий, (например, тканевая доплер-ЭхоКГ), могут уменьшить вариабельность. Запись изображений в цифровом формате может увеличить воспроизводимость исследования [371]. У пациентов с плохим ультразвуковым окном использование режима второй гармоники и контрастных препаратов помогает увеличить

точность и снизить вариабельность исследования [375–376]. Наконец, наиболее важным фактором, снижающим вариабельность, является прохождение курса обучения в лаборатории, где выполняется большое количество стресс-ЭхоКГ, с совместной интерпретацией исследований с опытными специалистами и выработки априорных стандартизованных [377] и консервативных [378] критериев оценки пробы.

Заключение: перед началом рутинного самостоятельного проведения стресс-ЭхоКГ, рекомендуется выполнение не менее 100 исследований под руководством опытного специалиста в лаборатории с большим объемом тестов, по возможности, с ангиографической верификацией. Для сохранения квалификации, требуется проведение не менее 100 стресс-ЭхоКГ исследований в год.

Конфликт интересов: не заявлен.

Финансирование:

Финансирование обеспечено Европейской Эхокардиографической Ассоциацией.

References

- Tennant R, Wiggers CJ. The effects of coronary occlusion on myocardial contraction. *Am J Physiol* 1935; 112:351–61.
- Theroux P, Franklin D, Ross J Jr, Lemper WS. Regional myocardial function during acute coronary artery occlusion and its modification by pharmacologic agents in the dog. *Circ Res* 1974; 34:896–908.
- Kerber RE, Abboud FM. Echocardiographic detection of regional myocardial infarction. An experimental study. *Circulation* 1973; 47:997–1005.
- Sugishita Y, Koseki S, Matsuda M, Tamura T, Yamaguchi I, Ito I. Dissociation between regional myocardial dysfunction and ECG changes during myocardial ischaemia induced by exercise in patients with angina pectoris. *Am Heart J* 1983; 106:1–8.
- Distante A, Rovai D, Picano E, Moscarelli E, Palombo C, Morales MA et al. Transient changes in left ventricular mechanics during attacks of Prinzmetal's angina: an M-mode echocardiographic study. *Am Heart J* 1984; 107:465–70.
- Picano E, Distante A, Masini M, Morales MA, Lattanzi F, L'Abbate A. Dipyridamole-echocardiography test in effort angina pectoris. *Am J Cardiol* 1985; 56:452–6.
- Pierard LA, De Landsheere CM, Berthe C, Rigo P, Kulbertus HE. Identification of viable myocardium by echocardiography during dobutamine infusion in patients with myocardial infarction after thrombolytic therapy: comparison with positron emission tomography. *J Am Coll Cardiol* 1990; 15:1021–31.
- Wann LS, Farris JV, Childress RH, Dillon JC, Weyman AE, Feigenbaum H. Exercise cross-sectional echocardiography in ischaemic heart disease. *Circulation* 1979; 60:1300–8.
- Picano E, Mathias W Jr, Pingitore A, Bigi R, Previtali M. Safety and tolerability of dobutamine-atropine stress echocardiography: a prospective, multicentre study. Echo Dobutamine International Cooperative Study Group. *Lancet* 1994; 344:1190–2.
- Picano E, Sicari R, Landi P, Cortigiani L, Bigi R, Coletta C et al. Prognostic value of myocardial viability in medically treated patients with global left ventricular dysfunction early after an acute uncomplicated myocardial infarction: a dobutamine stress echocardiographic study. *Circulation* 1998; 98:1078–84.
- Council Directive 97/43/Euratom of 30 June 1997 on health protection of individuals against the dangers of ionising radiation in relation to medical exposure, and repealing Directive 84/466/Euratom. *Official Journal L* 1997; 180:22–7.
- European Commission Referral Guidelines for imaging. *Radiat Prot* 2001; 118:1–125. <http://europa.eu.int/comm/environment/radprot/118/rp-118-en.pdf> (28 July 2007).
- Picano E. Sustainability of medical imaging. *Education and debate. BMJ* 2004; 328:578–80.
- Picano E, Pasanisi E, Brown J, Marwick TH. A gatekeeper for the gatekeeper; inappropriate referrals to stress echocardiography. *Am Heart J* 2007; 154:126–32.
- Amis ES Jr, Butler PF, Applegate KE, Birnbaum SB, Brateman LF, Hevezi JM et al. American College of Radiology white paper on radiation dose in medicine. *J Am Coll Radiol* 2007; 4:272–84.
- Gibbons RJ. Leading the elephant out of the corner: the future of health care: presidential address at the American Heart Association 2006 scientific sessions. *Circulation* 2007; 115:2221–30.
- Picano E. Informed consent in radiological and nuclear medicine examinations. How to escape from a communication Inferno. *Education and debate. BMJ* 2004; 329:578–80.
- Picano E. Stress echocardiography: a historical perspective. *Special article. Am J Med* 2003; 114:126–30.
- Picano E. Stress Echocardiography. 4th ed. Heidelberg, Germany: Springer Verlag; 2003.
- Picano E. Dipyridamole-echocardiography test: historical background and physiologic basis. *Eur Heart J* 1989; 10:365–76.
- Ross J Jr. Mechanisms of regional ischaemia and antianginal drug action during exercise. *Prog Cardiovasc Dis* 1989; 31:455–66.
- Gallagher KP, Matsuzaki M, Koziol JA, Kemper WS, Ross J Jr. Regional myocardial perfusion and wall thickening during ischaemia in conscious dogs. *Am J Physiol* 1984; 247: H727–38.
- Picano E, Lattanzi F, Masini M, Distante A, L'Abbate A. Usefulness of a high-dose dipyridamole-echocardiography test for diagnosis of syndrome X. *Am J Cardiol* 1987; 60:508–12.
- Kaski JC, Rosano GM, Collins P, Nihoyannopoulos P, Maseri A, Poole-Wilson PA. Cardiac syndrome X: clinical characteristics and left ventricular function. Long-term follow-up study. *J Am Coll Cardiol* 1995; 25:807–14.
- Palinkas A, Toth E, Amyot R, Rigo F, Venneri L, Picano E. The value of ECG and echocardiography during stress testing for identifying systemic endothelial dysfunction and epicardial artery stenosis. *Eur Heart J* 2002; 23:1587–95.
- Camici PG, Gistri R, Lorenzoni R, Sorace O, Michelassi C, Bongiorno MG et al. Coronary reserve and exercise ECG in patients with chest pain and normal coronary angiograms. *Circulation* 1992; 86:179–86.
- Nihoyannopoulos P, Kaski J-C, Crake T, Maseri A. Absence of myocardial dysfunction during stress in patients with syndrome X. *J Am Coll Cardiol* 1991; 18:1463–70.
- Picano E, Palinkas A, Amyot R. Diagnosis of myocardial ischaemia in hypertensive patients. *J Hypertens* 2001; 19:1177–83.

29. Picano E, Lattanzi F, Masini M, Distante A, L'Abbate A. High dose dipyridamole echocardiography test in effort angina pectoris. *J Am Coll Cardiol* 1986; 8:848-54.
30. Berthe C, Pierard LA, Hiernaux M, Trotteur G, Lempereur P, Carlier J et al. Predicting the extent and location of coronary artery disease in acute myocardial infarction by echocardiography during dobutamine infusion. *Am J Cardiol* 1986; 58:1167-72.
31. Mazeika P, Nihoyannopoulos P, Joshi J, Oakley CM. Evaluation of dipyridamole-Doppler echocardiography for detection of myocardial ischaemia and coronary artery disease. *Am J Cardiol* 1991; 68:478-84.
32. Geleijnse ML, Fioretti PM, Roelandt JR. Methodology, feasibility, safety and diagnostic accuracy of dobutamine stress echocardiography. *J Am Coll Cardiol* 1997; 30:595-606.
33. Picano E. Stress echocardiography. From pathophysiological toy to diagnostic tool. *Circulation* 1992;85:1604-12.
34. Pingitore A, Picano E, Colosso MQ, Reisenhofer B, Gigli G, Lucarini AR et al. The atropine factor in pharmacologic stress echocardiography. Echo Persantine (EPIC) and Echo Dobutamine International Cooperative (EDIC) Study Groups. *J Am Coll Cardiol* 1996; 27:1164-70.
35. Picano E, Bedetti G, Varga A, Cseh E. The comparable diagnostic accuracies of dobutamine-stress and dipyridamole-stress echocardiographies: a meta-analysis. *Coron Artery Dis* 2000; 11:151-9.
36. Picano E, Molinaro S, Pasanisi E. The diagnostic accuracy of pharmacological stress echo: a meta-analysis. *Cardiovasc Ultrasound* 2008; 6:30.
37. Mazeika P, Nihoyannopoulos P, Joshi J, Oakley CM. Uses and limitations of high-dose dipyridamole stress echocardiography for evaluation of coronary artery disease. *Br Heart J* 1992; 67:144-9.
38. Senior R, Lahiri A. Enhanced detection of myocardial ischaemia by stress dobutamine echocardiography utilizing the "biphasic" response of wall thickening during low and high dose dobutamine infusion. *J Am Coll Cardiol* 1995; 26:26-32.
39. Arnese M, Fioretti PM, Cornel JH, Postma-Tjoa J, Reijts AE, Roelandt JR. Akinesis becoming dyskinesis during high-dose dobutamine stress echocardiography: a marker of myocardial ischaemia or a mechanical phenomenon? *Am J Cardiol* 1994; 73:896-9.
40. Senior R, Kenny A, Nihoyannopoulos P. Stress echocardiography for assessing myocardial ischaemia and viable myocardium. *Heart* 1997; 78:12-8.
41. Tsoukas A, Ikonomidis I, Cokkinos P, Nihoyannopoulos P. Significance of persistent left ventricular dysfunction during recovery after dobutamine stress echocardiography. *J Am Coll Cardiol* 1997; 30:621-6.
42. Cerqueira MD, Weissman NJ, Dilsizian V, Jacobs AK, Kaul S, Laskey WK et al. American Heart Association Writing Group on Myocardial Segmentation and Registration for Cardiac Imaging. Standardized myocardial segmentation and nomenclature for tomographic imaging of the heart: a statement for healthcare professionals from the Cardiac Imaging Committee of the Council on Clinical Cardiology of the American Heart Association. *Circulation* 2002; 105:539-42.
43. Dal Porto R, Faletta F, Picano E, Pirelli S, Moreo A, Varga A. Safety, feasibility, and diagnostic accuracy of accelerated high-dose dipyridamole stress echocardiography. *Am J Cardiol* 2001; 87:520-4.
44. Picano E, Alaimo A, Chubuchny V, Plonska E, Baldo V, Baldini U et al. Noninvasive pacemaker stress echocardiography for diagnosis of coronary artery disease: a multicenter study. *J Am Coll Cardiol* 2002; 40:1305-10.
45. Song JK, Park SW, Kim JJ, Doo YC, Kim WH, Park SJ et al. Values of intravenous ergonovine test with two-dimensional echocardiography for diagnosis of coronary artery spasm. *J Am Soc Echocardiogr* 1994; 7:607-15.
46. Song JK, Lee SJ, Kang DH, Cheong SS, Hong MK, Kim JJ et al. Ergonovine echocardiography as a screening test for diagnosis of vasospastic angina before coronary angiography. *J Am Coll Cardiol* 1996; 27:1156-61.
47. Armstrong WF, O'Donnell J, Ryan T, Feigenbaum H. Effect of prior myocardial infarction and extent and location of coronary artery disease on accuracy of exercise echocardiography. *J Am Coll Cardiol* 1987; 10:531-8.
48. Crouse LJ, Harbrecht JJ, Vacek JL, Rosamond TL, Kramer PH. Exercise echocardiography as a screening test for coronary artery disease and correlation with coronary angiography. *Am J Cardiol* 1991; 67:1213-8.
49. Quinones MA, Verani MS, Haichin RM, Mahmarian JJ, Suarez J, Zoghbi WA. Exercise echocardiography versus thallium-201 single-photon emission computed tomography in evaluation of coronary artery disease: analysis of 292 patients. *Circulation* 1992; 85:1026-31.
50. Marwick TH, Nemeck JJ, Pashkow FJ, Stewart WJ, Salcedo EE. Accuracy and limitations of exercise echocardiography in a routine clinical setting. *J Am Coll Cardiol* 1992; 19:74-81.
51. Beleslin BD, Ostojic M, Stepanovic J, Djordjevic-Dikic A, Stojkovic S, Nedeljkovic M et al. Stress echocardiography in the detection of myocardial ischaemia. Head-to-head comparison of exercise, dobutamine, and dipyridamole tests. *Circulation* 1994; 90:1168-76.
52. Marangelli V, Illiceto S, Piccinni G, De Martino G, Sorgente L, Rizzon P. Detection of coronary artery disease by digital stress echocardiography: comparison of exercise, transesophageal atrial pacing and dipyridamole echocardiography. *J Am Coll Cardiol* 1994; 24:117-24.
53. Marwick TH, Anderson T, Williams MJ, Haluska B, Melin JA, Pashkow F et al. Exercise echocardiography is an accurate and cost-efficient technique for detection of coronary artery disease in women. *J Am Coll Cardiol* 1995; 26:335-41.
54. Tawa CB, Baker WB, Kleiman NS, Trakhtenbroit A, Desir R, Zoghbi WA. Comparison of adenosine echocardiography, with and without isometric handgrip, to exercise echocardiography in the detection of ischaemia in patients with coronary artery disease. *J Am Soc Echocardiogr* 1996; 9:33-43.
55. Roger VL, Pellikka PA, Bell MR, Chow CW, Bailey KR, Seward JB. Sex and test verification bias. Impact on the diagnostic value of exercise echocardiography. *Circulation* 1997; 95:405-10.
56. Galanti G, Sciagra R, Comeglio M, Taddei T, Bonechi F, Giusti F et al. Diagnostic accuracy of peak exercise echocardiography in coronary artery disease: comparison with thallium-201 myocardial scintigraphy. *Am Heart J* 1991; 122:1609-16.
57. Pozzoli MM, Salustri A, Sutherland GR, Tuccillo B, Tijssen JG, Roelandt JR et al. The comparative value of exercise echocardiography and 99 m Tc MIBI single photon emission computed tomography in the diagnosis and localization of myocardial ischaemia. *Eur Heart J* 1991; 12:1293-9.
58. Hoffmann R, Lethen H, Kleinhans E, Weiss M, Flachskampf FA, Hanrath P. Comparative evaluation of bicycle and dobutamine stress echocardiography with perfusion scintigraphy and bicycle exercise for identification of coronary artery disease. *Am J Cardiol* 1993; 72:555-9.
59. Bjornstad K, Aakhus S, Hatle L. Comparison of digital dipyridamole stress echocardiography and upright bicycle stress echocardiography for identification of coronary artery stenosis. *Cardiology* 1995; 86:514-20.
60. Hecht HS, DeBord L, Sotomayor N, Shaw R, Dunlap R, Ryan C. Supine bicycle stress echocardiography: peak exercise imaging is superior to postexercise imaging. *J Am Soc Echocardiogr* 1993; 6:265-71.
61. Luotolahti M, Saraste M, Hartiala J. Exercise echocardiography in the diagnosis of coronary artery disease. *Ann Med* 1996; 28:73-7.
62. Picano E, Lattanzi F, Masini M, Distante A, L'Abbate A. Comparison of high-dose dipyridamole-echocardiography test and exercise 2-D echocardiography for diagnosis of coronary artery disease. *Am J Cardiol* 1987; 59:539-42.
63. Cohen JL, Ottenweller JE, George AK, Duvvuri S. Comparison of dobutamine and exercise echocardiography for detecting coronary artery disease. *Am J Cardiol* 1993; 72:1226-31.
64. Dagianti A, Penco M, Agati L, Sciomer S, Dagianti A, Rosanio S et al. Stress echocardiography: comparison of exercise, dipyridamole and dobutamine in detecting and predicting the extent of coronary artery disease. *J Am Coll Cardiol* 1995; 26:18-25.
65. Badruddin SM, Ahmad A, Mickelson J, Abukhail J, Winters WL, Nagueh SF et al. Supine bicycle versus posttreadmill exercise echocardiography in the detection of myocardial ischaemia: a randomized single-blind crossover trial. *J Am Coll Cardiol* 1999; 33:1485-90.
66. Lancellotti P, Hoffer EP, Pierard LA. Detection and clinical usefulness of a biphasic response during exercise echocardiography early after myocardial infarction. *J Am Coll Cardiol* 2003; 41:1142-7.
67. Cohen JL, Greene TO, Ottenweller J, Binenbaum SZ, Wilchfort SD, Kim CS. Dobutamine digital echocardiography for detecting coronary artery disease. *Am J Cardiol* 1991; 67:1311-8.
68. Sawada SG, Segar DS, Ryan T, Brown SE, Dohan AM, Williams R et al. Echocardiographic detection of coronary artery disease during dobutamine infusion. *Circulation* 1991; 83:1605-11.
69. McNeill AJ, Fioretti PM, el-Said SM, Salustri A, Forster T, Roelandt JR. Enhanced sensitivity for detection of coronary artery disease by addition of atropine to dobutamine stress echocardiography. *Am J Cardiol* 1992; 70:41-6.
70. Salustri A, Fioretti PM, McNeill AJ, Pozzoli MM, Roelandt JR. Pharmacological stress echocardiography in the diagnosis of coronary artery disease and myocardial ischaemia: a comparison between dobutamine and dipyridamole. *Eur Heart J* 1992; 13:1356-62.
71. Mazeika PK, Nadazdin A, Oakley CM. Dobutamine stress echocardiography for detection and assessment of coronary artery disease. *J Am Coll Cardiol* 1992; 19:1203-119.
72. Marcovitz P, Armstrong WF. Accuracy of dobutamine stress echocardiography in detecting coronary artery disease. *Am J Cardiol* 1992; 69:1269-72.
73. Epstein M, Gin K, Sterns L, Pollock C. Dobutamine stress echocardiography: initial experience of a Canadian center. *Can J Cardiol* 1992; 8:273-9.

74. Martin TW, Seaworth JF, Johns JP, Pupa LE, Condos WR. Comparison of adenosine, dipyridamole and dobutamine in stress echocardiography. *Ann Intern Med* 1992; 116:190–6.
75. Segar DS, Brown SE, Sawada SG, Ryan T, Feigenbaum H. Dobutamine stress echocardiography: correlation with coronary lesion severity as determined by quantitative angiography. *J Am Coll Cardiol* 1992; 19:1197–202.
76. Gunalp B, Dokumaci B, Uyan C, Vardareli E, Isik E, Bayhan H et al. Value of dobutamine technetium-99 m-sestamibi SPECT and echocardiography in the detection of coronary artery disease compared with coronary angiography. *J Nucl Med* 1993; 34:889–94.
77. Forster T, McNeill AJ, Salustri A, Reijs AE, el-Said ES, Roelandt JR et al. Simultaneous dobutamine stress echocardiography and technetium-99 m isonitrile single-photon emission computed tomography in patients with suspected coronary artery disease. *J Am Coll Cardiol* 1993; 21:1591–6.
78. Takeuchi M, Araki M, Nakashima Y, Kuroiwa A. Comparison of dobutamine stress echocardiography and stress thallium-201 single-photon emission computed tomography for detecting coronary artery disease. *J Am Soc Echocardiogr* 1993; 6:593–602.
79. Baudhuin T, Marwick T, Melin J, Wijns W, D'Hondt AM, Detry JM. Diagnosis of coronary artery disease in elderly patients: safety and efficacy of dobutamine echocardiography. *Eur Heart J* 1993; 14:799–803.
80. Marwick T, D'Hondt AM, Baudhuin T, Willemart B, Wijns W, Detry JM et al. Optimal use of dobutamine stress for the detection and evaluation of coronary artery disease: combination with echocardiography scintigraphy or both? *J Am Coll Cardiol* 1993; 22:159–67.
81. Marwick T, Willemart B, D'Hondt AM, Baudhuin T, Wijns W, Detry JM et al. Selection of the optimal nonexercise stress for the evaluation of ischaemic regional myocardial dysfunction and malperfusion. Comparison of dobutamine and adenosine using echocardiography and 99mTc-MIBI single photon emission computed tomography. *Circulation* 1993; 87:345–35.
82. Sharp SM, Sawada SG, Segar DS, Ryan T, Kovacs R, Fineberg NS et al. Dobutamine stress echocardiography: detection of coronary artery disease in patients with dilated cardiomyopathy. *J Am Coll Cardiol* 1994; 24:934–9.
83. Afridi I, Quinones MA, Zoghbi WA, Cheirif J. Dobutamine stress echocardiography: sensitivity, specificity, and predictive value for future cardiac events. *Am Heart J* 1994; 127:1510–5.
84. Marwick TH, D'Hondt AM, Mairesse GH, Baudhuin T, Wijns W, Detry JM et al. Comparative ability of dobutamine and exercise stress in inducing myocardial ischaemia in active patients. *Br Heart J* 1994; 72:31–8.
85. Mairesse GH, Marwick TH, Vanoverschelde JL, Baudhuin T, Wijns W, Melin JA et al. How accurate is dobutamine stress electrocardiography for detection of coronary artery disease? Comparison with twodimensional echocardiography and technetium-99 m methoxyl isobutyl isonitrile (MIBI) perfusion scintigraphy. *J Am Coll Cardiol* 1994; 24:920–7.
86. Sahin M, Karakelleoglu S, Alp N, Atesal S, Senocak H. Diagnostic value of dobutamine stress echocardiography in coronary artery disease. *Thorac Cardiovasc Surg* 1994; 42:285–9.
87. Senior R, Sridhara BS, Anagnostou E, Handler C, Raftery EB, Lahiri A. Synergistic value of simultaneous stress dobutamine sestamibi single-photon-emission computerized tomography and echocardiography in the detection of coronary artery disease. *Am Heart J* 1994; 128:713–8.
88. Reis G, Marcovitz PA, Leichtman AB, Merion RM, Fay WP, Werns SW et al. Usefulness of dobutamine stress echocardiography in detecting coronary artery disease in end-stage renal disease. *Am J Cardiol* 1995; 75:707–10.
89. Mairesse GH, Marwick TH, Arnese M, Vanoverschelde JL, Cornel JH, Detry JM et al. Improved identification of coronary artery disease in patients with left bundle branch block by use of dobutamine stress echocardiography and comparison with myocardial perfusion tomography. *Am J Cardiol* 1995; 76:321–5.
90. Ho FM, Huang PJ, Liau CS, Lee FK, Chieng PU, Su CT et al. Dobutamine stress echocardiography compared with dipyridamole thallium-201 single-photon emission computed tomography in detecting coronary artery disease. *Eur Heart J* 1995; 16:570–5.
91. Daoud EG, Pitt A, Armstrong WF. Electrocardiographic response during dobutamine stress echocardiography. *Am Heart J* 1995; 129:672–7.
92. Derumeaux G, Redonnet M, Mouton-Schleifer D, Bessou JP, Cribier A, Saoudi N et al. Dobutamine stress echocardiography in orthotopic heart transplant recipients. VACOMED Research Group. *J Am Coll Cardiol* 1995; 25:1665–72.
93. Schroder K, Voller H, Dingerkus H, Munzberg H, Dissmann R, Linderer T et al. Comparison of the diagnostic potential of four echocardiographic stress tests shortly after acute myocardial infarction: submaximal exercise, transesophageal atrial pacing, dipyridamole, and dobutamine–atropine. *Am J Cardiol* 1996; 77:909–14.
94. Hoffmann R, Lethen H, Falter F, Flachskampf FA, Hanrath P. Dobutamine stress echocardiography after coronary artery bypass grafting. Transthoracic vs biplane transoesophageal imaging. *Eur Heart J* 1996; 17:222–9.
95. Kısacık HL, Özdemir K, Altınyay E, Oğuzhan A, Kural T, Kir M et al. Comparison of exercise stress testing with simultaneous dobutamine stress echocardiography and technetium-99 m isonitrile single-photon emission computerized tomography for diagnosis of coronary artery disease. *Eur Heart J* 1996; 17:113–9.
96. Elhendy A, van Domburg RT, Roelandt JR, Geleijnse ML, Cornel JH, el-Said GM et al. Accuracy of dobutamine stress echocardiography for the diagnosis of coronary artery stenosis in patients with myocardial infarction: the impact of extent and severity of left ventricular dysfunction. *Heart* 1996; 76:123–8.
97. Ling LH, Pellikka PA, Mahoney DW, Oh JK, McCully RB, Roger VL et al. Atropine augmentation in dobutamine stress echocardiography: role and incremental value in a clinical practice setting. *J Am Coll Cardiol* 1996; 28:551–7.
98. Takeuchi M, Sonoda S, Miura Y, Kuroiwa A. Comparative diagnostic value of dobutamine stress echocardiography and stress thallium-201 single-photon-emission computed tomography for detecting coronary artery disease in women. *Coron Artery Dis* 1996; 7:831–5.
99. Wu CC, Ho YL, Kao SL, Chen WJ, Lee CM, Chen MF et al. Dobutamine stress echocardiography for detecting coronary artery disease. *Cardiology* 1996; 87:244–9.
100. Elhendy A, Geleijnse ML, Roelandt JR, van Domburg RT, Ten Cate FJ, Nierop PR et al. Comparison of dobutamine stress echocardiography and 99 m-technetium sestamibi SPECT myocardial perfusion scintigraphy for predicting extent of coronary artery disease in patients with healed myocardial infarction. *Am J Cardiol* 1997; 79:7–12.
101. Hennessy TG, Codd MB, McCarthy C, Kane G, McCann HA, Sugrue DD. Dobutamine stress echocardiography in the detection of coronary artery disease in a clinical practice setting. *Int J Cardiol* 1997; 62:55–62.
102. Bigi R, Galati A, Curti G, Coletta C, Barlera S, Partesana N et al. Prognostic value of residual ischaemia assessed by exercise electrocardiography and dobutamine stress echocardiography in low-risk patients following acute myocardial infarction. *Eur Heart J* 1997; 18:1873–81.
103. Hennessy TG, Codd MB, Kane G, McCarthy C, McCann HA, Sugrue DD. Dobutamine stress echocardiography in the detection of coronary artery disease: importance of the pretest likelihood of disease. *Am Heart J* 1997; 134:685–92.
104. Hennessy TG, Codd MB, Kane G, McCarthy C, McCann HA, Sugrue DD. Evaluation of patients with diabetes mellitus for coronary artery disease using dobutamine stress echocardiography. *Coron Artery Dis* 1997; 8:171–4.
105. Smart SC, Knickelbine T, Stoiber TR, Carlos M, Wynsen JC, Sagar KB. Safety and accuracy of dobutamine–atropine stress echocardiography for the detection of residual stenosis of the infarct-related artery and multivessel disease during the first week after acute myocardial infarction. *Circulation* 1997; 95:1394–401.
106. Elhendy A, Geleijnse ML, van Domburg RT, Nierop PR, Poldermans D, Bax JJ et al. Gender differences in the accuracy of dobutamine stress echocardiography for the diagnosis of coronary artery disease. *Am J Cardiol* 1997; 80:1414–8.
107. Hennessy TG, Codd MB, Hennessy MS, Kane G, McCarthy C, McCann HA et al. Comparison of dobutamine stress echocardiography and treadmill exercise electrocardiography for detection of coronary artery disease. *Coron Artery Dis* 1997; 8:689–95.
108. Huang PJ, Ho YL, Wu CC, Chao CL, Chen MF, Chieng PU et al. Simultaneous dobutamine stress echocardiography and thallium-201 perfusion imaging for the detection of coronary artery disease. *Cardiology* 1997; 88:556–62.
109. Ho YL, Wu CC, Huang PJ, Lin LC, Chieng PU, Chen WJ et al. Assessment of coronary artery disease in women by dobutamine stress echocardiography: comparison with stress thallium-201 single-photon emission computed tomography and exercise electrocardiography. *Am Heart J* 1998; 135:655–62.
110. Elhendy A, Geleijnse ML, van Domburg RT, Bax JJ, Nierop PR, Beerens SA et al. Comparison of dobutamine stress echocardiography and technetium-99 m sestamibi single-photon emission tomography for the diagnosis of coronary artery disease in hypertensive patients with and without left ventricular hypertrophy. *Eur J Nucl Med* 1998; 25:69–78.
111. Picano E, Pingitore A, Conti U, Kozakova M, Boem A, Cabani E et al. Enhanced sensitivity for detection of coronary artery disease by addition of atropine to dipyridamole echocardiography. *Eur Heart J* 1993; 14:1216–22.
112. Previtali M, Lanzarini L, Fetiveau R, Poli A, Ferrario M, Falcone C et al. Comparison of dobutamine stress echocardiography, dipyridamole stress echocardiography and exercise stress testing for diagnosis of coronary artery disease. *Am J Cardiol* 1993; 72:865–70.
113. Gruber N, Varga A, Forster T, Varga L, Borthaiser A, Csanady M. Comparative evaluation of dipyridamole and dobutamine 2-dimensional echocardiography in ischaemic heart disease. *Orv Hetil* 1994; 135:67–70.
114. Sochowski RA, Yvorchuk KJ, Yang Y, Rattes MF, Chan KL. Dobutamine and dipyridamole stress echocardiography in patients with a low incidence of severe coronary artery disease. *J Am Soc Echocardiogr* 1995; 8:482–7.

115. San Roman JA, Vilacosta I, Castillo JA, Rollan MJ, Peral V, Sanchez-Harguindey L et al. Dipyridamole and dobutamine-atropine stress echocardiography in the diagnosis of coronary artery disease. Comparison with exercise stress test, analysis of agreement, and impact of antianginal treatment. *Chest* 1996; 110:1248-54.
116. Minardi G, Di Segni M, Manzara CC, Pulignano G, Chiantera A, De Santis F et al. Diagnostic and prognostic value of dipyridamole and dobutamine stress echocardiography in patients with acute myocardial infarction. *Am J Cardiol* 1997; 80:847-51.
117. Deutsch HJ, Schenkel C, Klaer R, Curtius JM. Comparison of ergometer and dipyridamole echocardiography in patients with suspected coronary heart disease. *Z Kardiol* 1994; 83:446-53.
118. Loimaala A, Groundstroem K, Pasanen M, Oja P, Vuori I. Comparison of bicycle, heavy isometric, dipyridamole-atropine and dobutamine stress echocardiography for diagnosis of myocardial ischaemia. *Am J Cardiol* 1999; 84:1396-400.
119. Nedeljkovic I, Ostojic M, Beleslin B, Djordjevic-Dikic A, Stepanovic J, Nedeljkovic M et al. Comparison of exercise, dobutamine-atropine and dipyridamole-atropine stress echocardiography in detecting coronary artery disease. *Cardiovasc Ultrasound* 2006; 4:22.
120. De Albuquerque Fonseca L, Picano E. Comparison of dipyridamole and exercise stress echocardiography for detection of coronary artery disease (a meta-analysis). *Am J Cardiol* 2001; 87:1193-6.
121. Sawada SG, Ryan T, Conley M, Corya BC, Feigenbaum H, Armstrong W. Prognostic value of a normal exercise echocardiogram. *Am Heart J* 1990; 120:49-55.
122. Elhendy A, Shub C, McCully RB, Mahoney DW, Burger KN, Pellikka PA. Exercise echocardiography for the prognostic stratification of patients with low pretest probability of coronary artery disease. *Am J Med* 2001; 111:18-23.
123. Marwick TH, Case C, Vasey C, Allen S, Short L, Thomas JD. Prediction of mortality by exercise echocardiography: a strategy for combination with the duke treadmill score. *Circulation* 2001; 103:2566-71.
124. Arruda-Olson AM, Juracan EM, Mahoney DW, McCully RB, Roger VL, Pellikka PA. Prognostic value of exercise echocardiography in 5,798 patients: is there a gender difference? *J Am Coll Cardiol* 2002; 39:625-31.
125. McCully RB, Roger VL, Mahoney DW, Burger KN, Click RL, Seward JB et al. Outcome after abnormal exercise echocardiography for patients with good exercise capacity: prognostic importance of the extent and severity of exercise-related left ventricular dysfunction. *J Am Coll Cardiol* 2002; 39:1345-52.
126. Jaarsma W, Visser C, Funke Kupper A. Usefulness of two-dimensional exercise echocardiography shortly after myocardial infarction. *Am J Cardiol* 1986; 57:86-90.
127. Applegate RJ, Dell'Italia LJ, Crawford MH. Usefulness of twodimensional echocardiography during low-level exercise testing early after uncomplicated myocardial infarction. *Am J Cardiol* 1987; 60:10-4.
128. Ryan T, Armstrong WF, O'Donnel JA, Feigenbaum H. Risk stratification following acute myocardial infarction during exercise two-dimensional echocardiography. *Am Heart J* 1987; 114:1305-16.
129. Quintana M, Lindvall K, Ryden L, Brolund F. Prognostic value of predischage exercise stress echocardiography after acute myocardial infarction. *Am J Cardiol* 1995; 76:1115-21.
130. Hoque A, Maaieh M, Longaker RA, Stoddard MF. Exercise echocardiography and thallium-201 single-photon emission computed tomography stress test for 5- and 10-year prognosis of mortality and specific cardiac events. *J Am Soc Echocardiogr* 2002; 15:1326-34.
131. Elhendy A, Mahoney DW, Khandheria BK, Paterick TE, Burger KN, Pellikka PA. Prognostic significance of the location of wall motion abnormalities during exercise echocardiography. *J Am Coll Cardiol* 2002; 40:1623-9.
132. Mazur W, Rivera JM, Khoury AF, Basu AG, Perez-Verdia A, Marks GF et al. Prognostic value of exercise echocardiography: validation of a new risk index combining echocardiographic, treadmill, and exercise electrocardiographic parameters. *J Am Soc Echocardiogr* 2003; 16:318-25.
133. Marwick TH, Case C, Short L, Thomas JD. Prediction of mortality in patients without angina: use of an exercise score and exercise echocardiography. *Eur Heart J* 2003; 24:1223-30.
134. Peteiro J, Monserrat L, Vazquez E, Perez R, Garrido I, Vazquez N et al. Comparison of exercise echocardiography to exercise electrocardiographic testing added to echocardiography at rest for risk stratification after uncomplicated acute myocardial infarction. *Am J Cardiol* 2003; 92:373-6.
135. Elhendy A, Mahoney DW, Burger KN, McCully RB, Pellikka PA. Prognostic value of exercise echocardiography in patients with classic angina pectoris. *Am J Cardiol* 2004; 94:559-63.
136. Garrido IP, Peteiro J, Garcia-Lara J, Montserrat L, Aldama G, Vazquez-Rodriguez JM et al. Prognostic value of exercise echocardiography in patients with diabetes mellitus and known or suspected coronary artery disease. *Am J Cardiol* 2005; 96:9-12.
137. Metz LD, Beattie M, Hom R, Redberg RF, Grady D, Fleischmann KE. The prognostic value of normal exercise myocardial perfusion imaging and exercise echocardiography: a meta-analysis. *J Am Coll Cardiol* 2007; 49:227-37.
138. Mazeika PK, Nadazdin A, Oakley CM. Prognostic value of dobutamine echocardiography in patients with high pretest likelihood of coronary artery disease. *Am J Cardiol* 1993; 71:33-9.
139. Poldermans D, Fioretti PM, Boersma E, Cornel JH, Borst F, Vermeulen EG et al. Dobutamine-atropine stress echocardiography and clinical data for predicting late cardiac events in patients with suspected coronary artery disease. *Am J Med* 1994; 97:119-25.
140. Marcovitz PA, Shayna V, Horn RA, Hepner A, Armstrong WF. Value of dobutamine stress echocardiography in determining the prognosis in patients with known or suspected coronary artery disease. *Am J Cardiol* 1996; 78:404-8.
141. Geleijnse ML, Elhendy A, van Domburg RT, Cornel JH, Rambaldi R, Salustri A et al. Cardiac imaging for risk stratification with dobutamine-atropine stress testing in patients with chest pain. Echocardiography, perfusion scintigraphy, or both? *Circulation* 1997; 96:137-47.
142. Steinberg EH, Madmon L, Patel CP, Sedlis SP, Kronzon I, Cohen JL. Longterm prognostic significance of dobutamine echocardiography in patients with suspected coronary artery disease: results of a 5-year follow-up study. *J Am Coll Cardiol* 1997; 29:269-73.
143. Chuah SC, Pellikka PA, Roger VL, McCully RB, Seward JB. Role of dobutamine stress echocardiography in predicting outcome in 860 patients with known or suspected coronary artery disease. *Circulation* 1998; 97:1474-80.
144. Krivokapich J, Child JS, Walter DO, Garfinkel A. Prognostic value of dobutamine stress echocardiography in predicting cardiac events in patients with known or suspected coronary artery disease. *J Am Coll Cardiol* 1999; 33:708-16.
145. Poldermans D, Fioretti PM, Boersma E, Bax JJ, Thomson IR, Roelandt JR et al. Long-term prognostic value of dobutamine-atropine stress echocardiography in 1737 patients with known or suspected coronary artery disease: a single-center experience. *Circulation* 1999; 99:757-62.
146. Marwick TH, Case C, Sawada S, Rimmerman C, Brenneman P, Kovacs R et al. Prediction of mortality using dobutamine echocardiography. *J Am Coll Cardiol* 2001; 37:754-60.
147. Sicari R, Pasanisi E, Venneri L, Landi P, Cortigiani L, Picano E. Echo Persantine International Cooperative (EPIC) Study Group; Echo Dobutamine International Cooperative (EDIC) Study Group. Stress echo results predict mortality: a large scale multicenter prospective international study. *J Am Coll Cardiol* 2003; 41:589-95.
148. Carlos ME, Smart SC, Wynsen JC, Sagar KB. Dobutamine stress echocardiography for risk stratification after myocardial infarction. *Circulation* 1997; 18:1402-10.
149. Greco CA, Salustri A, Seccareccia F, Ciavatti M, Biferali F, Valtorta C et al. Prognostic value of dobutamine echocardiography early after uncomplicated acute myocardial infarction: a comparison with exercise electrocardiography. *J Am Coll Cardiol* 1997; 29:261-7.
150. Sicari R, Picano E, Landi P, Pingitore A, Bigi R, Coletta C et al. Prognostic value of dobutamine-atropine stress echocardiography early after acute myocardial infarction. Echo Dobutamine International Cooperative (EDIC) Study. *J Am Coll Cardiol* 1997; 29:254-60.
151. Previtali M, Fétiqueau R, Lanzarini L, Cavalotti C, Klersy C. Prognostic value of myocardial viability and ischaemia detected by dobutamine stress echocardiography early after acute myocardial infarction treated with thrombolysis. *J Am Coll Cardiol* 1998; 32:380-6.
152. Sicari R, Landi P, Picano E, Pirelli S, Chiaranda G, Previtali M et al. EPIC (Echo Persantine International Cooperative); EDIC (Echo Dobutamine International Cooperative) Study Group. Exercise-electrocardiography and/or pharmacological stress echocardiography for non-invasive risk stratification early after uncomplicated myocardial infarction. A prospective international large scale multicenter study. *Eur Heart J* 2002; 23:1030-7.
153. Eichelberger JP, Schwarz KQ, Black ER, Green RM, Ouriel K. Predictive value of dobutamine echocardiography just before noncardiac vascular surgery. *Am J Cardiol* 1993; 72:602-7.
154. Davila-Roman VG, Waggoner AD, Sicard GA, Geltman EM, Schechtman KB, Perez JE. Dobutamine stress echocardiography predicts surgical outcome in patients with an aortic aneurysm and peripheral vascular disease. *J Am Coll Cardiol* 1993; 21:957-63.
155. Poldermans D, Arnese M, Fioretti PM, Salustri A, Boersma E, Thomson IR et al. Improved cardiac risk stratification in major vascular surgery with dobutamine-atropine stress echocardiography. *J Am Coll Cardiol* 1993; 26:648-53.

156. Poldermans D, Arnese M, Fioretti PM, Boersma E, Thomson IR, Rambaldi R et al. Sustained prognostic value of dobutamine stress echocardiography for late cardiac events after major noncardiac vascular surgery. *Circulation* 1997; 195:53–8.
157. Previtali M, Scelsi L, Sebastiani R, Lanzarini L, Raisaro A, Klersy C. Feasibility, safety, and prognostic value of dobutamine stress echocardiography in patients ≥ 70 years of age early after acute myocardial infarction. *Am J Cardiol* 2002; 90:792–5.
158. Kertai MD, Boersma E, Sicari R, L'Italien GJ, Bax JJ, Roelandt JR et al. Which stress test is superior for perioperative cardiac risk stratification in patients undergoing major vascular surgery? *Eur J Vasc Endovasc Surg* 2002; 24:222–9.
159. Kertai MD, Boersma E, Bax JJ, Heijnenbroek-Kal MH, Hunink MG, L'Italien GJ et al. A meta-analysis comparing the prognostic accuracy of six diagnostic tests for predicting perioperative cardiac risk in patients undergoing major vascular surgery. *Heart* 2003; 89:1327–34.
160. Wang CH, Cherng WJ, Meng HC, Hong MJ, Kuo LT. Relationship between dobutamine echocardiography and the elevation of cardiac troponin I in patients with acute coronary syndromes. *Echocardiography* 2001; 18:573–9.
161. Bonou M, Benroubis A, Kranidis A, Antonellis I, Papakyriakos I, Harbis P et al. Functional and prognostic significance of silent ischaemia during dobutamine stress echocardiography in the elderly. *Coron Artery Dis* 2001; 12:499–506.
162. Hung MJ, Wang CH, Cherng WJ. Can dobutamine stress echocardiography predict cardiac events in nonrevascularized diabetic patients following acute myocardial infarction? *Chest* 1999; 116:1224–32.
163. Marwick TH, Case C, Sawada S, Vasey C, Thomas JD. Prediction of outcomes in hypertensive patients with suspected coronary disease. *Hypertension* 2002; 39:1113–8.
164. Cortigiani L, Dodi C, Paolini EA, Bernardi D, Bruno G, Nannini E. Prognostic value of pharmacological stress echocardiography in women with chest pain and unknown coronary artery disease. *J Am Coll Cardiol* 1998; 32:1975–81.
165. Shaw L, Vasey C, Sawada S, Rimmerman C, Marwick TH. Impact of gender on risk stratification by exercise and dobutamine stress echocardiography: long-term mortality in 4234 women and 6898 men. *Eur Heart J* 2005; 26:447–56.
166. Mesa A, Falcone M, Hernandez A, Stainback RF, Wilansky S. Long-term prognosis in women with normal dobutamine stress echocardiography. *Am J Cardiol* 1999; 83:1127–9.
167. Cortigiani L, Picano E, Vigna C, Lattanzi F, Coletta C, Mariotti E et al., EPIC (Echo Persantine International Cooperative) EDIC (Echo Dobutamine International Cooperative) Study Groups. Prognostic value of pharmacologic stress echocardiography in patients with left bundle branch block. *Am J Med* 2001; 110:361–9.
168. Cortigiani L, Bigi R, Gigli G, Coletta C, Mariotti E, Dodi C et al., on behalf of the EPIC (Echo Persantine International Cooperative) EDIC (Echo Dobutamine International Cooperative) Study Groups. Prognostic significance of intraventricular conduction defects in patients undergoing stress echocardiography for suspected coronary artery disease. *Am J Med* 2003; 15:126–32.
169. Cortigiani L, Picano E, Coletta C, Chiarella F, Mathias W, Gandolfo N et al. Echo Persantine International Cooperative (EPIC) Study Group; Echo Dobutamine International Cooperative (EDIC) Study Group. Safety, feasibility, and prognostic implications of pharmacologic stress echocardiography in 1482 patients evaluated in an ambulatory setting. *Am Heart J* 2001; 141:621–9.
170. Lanzarini L, Scelsi L, Canosi U, Klersy C, Sebastiani R, Previtali M. Dobutamine-induced ST-segment elevation associated with a biphasic response of wall motion in patients with a recent myocardial infarction is caused by myocardial ischaemia and is abolished by revascularization of the infarct-related artery. *Acta Cardiol* 2003; 58:527–33.
171. Sozzi FB, Elhendy A, Roelandt JR, van Domburg RT, Schinkel AF, Vourvouri EC et al. Long-term prognosis after normal dobutamine stress echocardiography. *Am J Cardiol* 2003; 92:1267–70.
172. Bholasingh R, Cornel JH, Kamp O, van Straalen JP, Sanders GT, Tijssen JG et al. Prognostic value of predischARGE dobutamine stress echocardiography in chest pain patients with a negative cardiac troponin T. *J Am Coll Cardiol* 2003; 41:596–602.
173. Chung G, Krishnamani R, Senior R. Prognostic value of normal stress echocardiogram in patients with suspected coronary artery disease – a British general hospital experience. *Int J Cardiol* 2004; 94:181–6.
174. Schinkel AF, Bax JJ, Elhendy A, van Domburg RT, Valkema R, Vourvouri E et al. Long-term prognostic value of dobutamine stress echocardiography compared with myocardial perfusion scanning in patients unable to perform exercise tests. *Am J Med* 2004; 117:1–9.
175. Elhendy A, Schinkel AF, Bax JJ, Van Domburg RT, Poldermans D. Prognostic value of dobutamine stress echocardiography in patients with normal left ventricular systolic function. *J Am Soc Echocardiogr* 2004; 17:739–43.
176. Sozzi FB, Elhendy A, Rizzello V, van Domburg RT, Kertai M, Vourvouri E et al. Prognostic value of dobutamine stress echocardiography in patients with systemic hypertension and known or suspected coronary artery disease. *Am J Cardiol* 2004; 94:733–9.
177. Labib SB, Goldstein M, Kinnunen PM, Schick EC. Cardiac events in patients with negative maximal versus negative submaximal dobutamine echocardiograms undergoing noncardiac surgery: importance of resting wall motion abnormalities. *J Am Coll Cardiol* 2004; 44:82–7.
178. Biagini E, Elhendy A, Schinkel AF, Nelwan S, Rizzello V, van Domburg RT et al. Prognostic significance of left anterior hemiblock in patients with suspected coronary artery disease. *J Am Coll Cardiol* 2005; 46:858–63.
179. Sanfilippo AJ, Abdollah H, Knott TC, Link C, Hopman W. Stress echocardiography in the evaluation of women presenting with chest pain syndrome: a randomized, prospective comparison with electrocardiographic stress testing. *Can J Cardiol* 2005; 21:405–12.
180. Biagini E, Elhendy A, Bax JJ, Rizzello V, Schinkel AF, van Domburg RT et al. Seven-year follow-up after dobutamine stress echocardiography: impact of gender on prognosis. *J Am Coll Cardiol* 2005; 45:93–7.
181. Acampa W, Spinelli L, Petretta M, De Lauro F, Ibbello F, Cuocolo A. Prognostic value of myocardial ischaemia in patients with uncomplicated acute myocardial infarction: direct comparison of stress echocardiography and myocardial perfusion imaging. *J Nucl Med* 2005; 46:417–23.
182. Rizzello V, Poldermans D, Schinkel AF, Biagini E, Boersma E, Elhendy A et al. Long term prognostic value of myocardial viability and ischaemia during dobutamine stress echocardiography in patients with ischaemic cardiomyopathy undergoing coronary revascularisation. *Heart* 2006; 92:239–44.
183. Biagini E, Elhendy A, Schinkel AF, Rizzello V, van Domburg RT, Krenning BJ et al. Comparison of all-cause mortality in women with known or suspected coronary artery disease referred for dobutamine stress echocardiography with normal versus abnormal test results. *Am J Cardiol* 2005; 95:1072–5.
184. Elhendy A, Sozzi F, van Domburg RT, Bax JJ, Schinkel AF, Roelandt JR et al. Effect of myocardial ischaemia during dobutamine stress echocardiography on cardiac mortality in patients with heart failure secondary to ischaemic cardiomyopathy. *Am J Cardiol* 2005; 96:469–73.
185. Bigi R, Bax JJ, van Domburg RT, Elhendy A, Cortigiani L, Schinkel AF et al. Simultaneous echocardiography and myocardial perfusion single photon emission computed tomography associated with dobutamine stress to predict long-term cardiac mortality in normotensive and hypertensive patients. *J Hypertens* 2005; 23:1409–15.
186. Chaowalit N, McCully RB, Callahan MJ, Mookadam F, Bailey KR, Pellikka PA. Outcomes after normal dobutamine stress echocardiography and predictors of adverse events: long-term follow-up of 3014 patients. *Eur Heart J* 2006; 27:3039–44.
187. Chaowalit N, Arruda AL, McCully RB, Bailey KR, Pellikka PA. Dobutamine stress echocardiography in patients with diabetes mellitus: enhanced prognostic prediction using a simple risk score. *J Am Coll Cardiol* 2006; 47:1029–36.
188. Cortigiani L, Bigi R, Sicari R, Landi P, Bovenzi F, Picano E. Prognostic value of pharmacological stress echocardiography in diabetic and nondiabetic patients with known or suspected coronary artery disease. *J Am Coll Cardiol* 2006; 47:605–10.
189. D'Andrea A, Severino S, Caso P, De Simone L, Liccardo B, Forni A et al. Prognostic value of pharmacological stress echocardiography in diabetic patients. *Eur J Echocardiogr* 2003; 4:202–8.
190. Cortigiani L, Bigi R, Sicari R, Rigo F, Bovenzi F, Picano E. Comparison of prognostic value of pharmacologic stress echocardiography in chest pain patients with versus without diabetes mellitus and positive exercise electrocardiography. *Am J Cardiol* 2007; 100:1744–9.
191. Sozzi FB, Elhendy A, Rizzello V, Biagini E, van Domburg RT, Schinkel AF et al. Prognostic significance of myocardial ischaemia during dobutamine stress echocardiography in asymptomatic patients with diabetes mellitus and no prior history of coronary events. *Am J Cardiol* 2007; 99:1193–5.
192. Picano E, Severi S, Michelassi C, Lattanzi F, Masini M, Orsini E et al. Prognostic importance of dipyridamole-echocardiography test in coronary artery disease. *Circulation* 1989; 80:450–7.
193. Severi S, Picano E, Michelassi C, Lattanzi F, Landi P, Distante A et al. Diagnostic and prognostic value of dipyridamole echocardiography in patients with suspected coronary artery disease. Comparison with exercise electrocardiography. *Circulation* 1994; 89:1160–73.
194. Coletta C, Galati A, Greco G, Burattini M, Ricci R, Carunchio A et al. Prognostic value of high dose dipyridamole echocardiography in patients with chronic coronary artery disease and preserved left ventricular function. *J Am Coll Cardiol* 1995; 26:887–94.
195. Bolognese L, Rossi L, Sarasso G, Prando MD, Bongo AS, Dellavesa P et al. Silent versus symptomatic dipyridamole-induced ischaemia after myocardial

- infarction: clinical and prognostic significance. *J Am Coll Cardiol* 1992; 19:953-9.
196. Scavo MG, Noussan P, Pallisco O, Presbitero P. Usefulness of dipyridamole-echocardiographic test to identify jeopardized myocardium after thrombolysis. Limited clinical predictivity of dipyridamole-echocardiographic test in convalescing acute myocardial infarction: correlation with coronary angiography. *Eur Heart J* 1992; 13:1348-55.
 197. Picano E, Landi P, Bolognese L, Chiaranda G, Chiarella F, Seveso G et al. Prognostic value of dipyridamole echocardiography early after uncomplicated myocardial infarction: a large-scale, multicenter trial. The EPIC Study Group. *Am J Med* 1993; 95:608-18.
 198. Chiarella F, Domenicucci S, Bellotti P, Bellone P, Scarsi G, Vecchio C. Dipyridamole echocardiographic test performed 3 days after an acute myocardial infarction: feasibility, tolerability, safety and in-hospital prognostic value. *Eur Heart J* 1994; 15:842-50.
 199. van Daele ME, McNeill AJ, Fioretti PM, Salustri A, Pozzoli MM, el-Said ES et al. Prognostic value of dipyridamole sestamibi single-photon emission computed tomography and dipyridamole stress echocardiography for new cardiac events after an uncomplicated myocardial infarction. *J Am Soc Echocardiogr* 1994; 7:370-80.
 200. Neskovic AN, Popovic AD, Babic R, Marinkovic J, Obradovic V. Positive high-dose dipyridamole echocardiography test after acute myocardial infarction is an excellent predictor of cardiac events. *Am Heart J* 1995; 129:31-9.
 201. Tischler MD, Lee TH, Hirsch AT, Lord CP, Goldman L, Creager MA et al. Prediction of major cardiac events after peripheral vascular surgery using dipyridamole echocardiography. *Am J Cardiol* 1991; 68:593-7.
 202. Sicari R, Picano E, Lusa AM, Salustri A, Ciavatti M, Del Rosso G et al. The value of dipyridamole echocardiography in risk stratification before vascular surgery. A multicenter study. The EPIC (Echo Persantine International Study) Group - Subproject: risk stratification before major vascular surgery. *Eur Heart J* 1995; 16:842-7.
 203. Rossi E, Citterio F, Vescio MF, Pennestri F, Lombardo A, Loperfido F et al. Risk stratification of patients undergoing peripheral vascular revascularization by combined resting and dipyridamole echocardiography. *Am J Cardiol* 1998; 82:306-10.
 204. Pasquet A, D'Hondt AM, Verhelst R, Vanoverschelde JL, Melin J, Marwick TH. Comparison of dipyridamole stress echocardiography and perfusion scintigraphy for cardiac risk stratification in vascular surgery patients. *Am J Cardiol* 1998; 82:1468-74.
 205. Sicari R, Ripoli A, Picano E, Djordjevic-Dikic A, Di Giovanbattista R, Minardi G et al., on behalf of the EPIC study group. Perioperative prognostic value of dipyridamole echocardiography in vascular surgery: a large scale multicenter study on 509 patients. *Circulation* 1999; 100: II269-74.
 206. Zamorano J, Duque A, Baquero M, Moreno R, Almeria C, Rodrigo JL et al. Stress echocardiography in the pre-operative evaluation of patients undergoing major vascular surgery. Are results comparable with dipyridamole versus dobutamine stress echo? *Rev Esp Cardiol* 2002; 55:121-6.
 207. Cortigiani L, Paolini EA, Nannini E. Dipyridamole stress echocardiography for risk stratification in hypertensive patients with chest pain. *Circulation* 1998; 98:2855-9.
 208. Mondillo S, Agricola E, Ammataro T, Guerrini F, Barbati R, Focardi M et al. Prognostic value of dipyridamole stress echocardiography in hypertensive patients with left ventricular hypertrophy, chest pain and resting electrocardiographic repolarization abnormalities. *Can J Cardiol* 2001; 17:571-7.
 209. Camerieri A, Picano E, Landi P, Michelassi C, Pingitore A, Minardi G et al. Prognostic value of dipyridamole echocardiography early after myocardial infarction in elderly patients. Echo Persantine Italian Cooperative (EPIC) Study Group. *J Am Coll Cardiol* 1993; 22:1809-15.
 210. Cortigiani L, Bigi R, Sicari R, Landi P, Bovenzi F, Picano E. Prognostic implications of dipyridamole or dobutamine stress echocardiography for evaluation of patients >or= 65 years of age with known or suspected coronary heart disease. *Am J Cardiol* 2007; 99:1491-5.
 211. Cortigiani L, Bigi R, Gigli G, Dodi C, Mariotti E, Coletta C et al. EPIC (Echo Persantine International Cooperative) Study Group; EDIC (Echo Dobutamine International Cooperative) Study Group. Prediction of mortality in patients with right bundle branch block referred for pharmacologic stress echocardiography. *Am J Cardiol* 2003; 92:1429-33.
 212. Cortigiani L, Picano E, Landi P, Previtalli M, Pirelli S, Bellotti P et al. Value of pharmacologic stress echocardiography in risk stratification of patients with single-vessel disease: a report from the Echo-Persantine and Echo-Dobutamine International Cooperative Studies. *J Am Coll Cardiol* 1998; 32:69-74.
 213. Bigi R, Cortigiani L, Mariani PR, Bax JJ. Sustained favorable long-term prognosis of negative stress echocardiography following uncomplicated myocardial infarction. *Am J Cardiol* 2002; 90:149-52.
 214. Cortigiani L, Zanetti L, Bigi R, Desideri A, Fiorentini C, Nannini E. Safety and feasibility of dobutamine and dipyridamole stress echocardiography in hypertensive patients. *J Hypertens* 2002; 20:1423-9.
 215. Bigi R, Cortigiani L, Bax JJ, Colombo P, Desideri A, Sponzilli C et al. Stress echocardiography for risk stratification of patients with chest pain and normal or slightly narrowed coronary arteries. *J Am Soc Echocardiogr* 2002; 15:1285-9.
 216. Cortigiani L, Coletta C, Bigi R, Amici E, Desideri A, Odoguardi L. Clinical, exercise electrocardiographic, and pharmacologic stress echocardiographic findings for risk stratification of hypertensive patients with chest pain. *Am J Cardiol* 2003; 91:941-5.
 217. Sicari R, Picano E, Landi P, Pasanisi E, Venneri L, Echo-Persantine International Cooperative (EPIC) Study Group; Echo-Dobutamine International Cooperative (EDIC) Study Group. Pharmacologic stress echocardiography predicts total mortality early after acute myocardial infarction. *J Am Soc Echocardiogr* 2004; 17:114-20.
 218. Desideri A, Bigi R, Cortigiani L, Rambaldi R, Sabbadin D, Curti G et al. Predischarge exercise electrocardiogram and stress echocardiography can predict long-term clinically driven revascularization following acute myocardial infarction. *Clin Cardiol* 2003; 26:67-70.
 219. Cortigiani L, Bigi R, Gregori D, Sicari R, Picano E. Prognostic value of a multiparametric risk score in patients undergoing dipyridamole stress echocardiography. *Am J Cardiol* 2005; 96:529-32.
 220. Sicari R, Palinkas A, Pasanisi EG, Venneri L, Picano E. Long-term survival of patients with chest pain syndrome and angiographically normal or near-normal coronary arteries: the additional prognostic value of dipyridamole echocardiography test (DET). *Eur Heart J* 2005; 26:2136-41.
 221. Bedetti G, Pasanisi EM, Tintori G, Fonseca L, Tresoldi S, Minneci C et al. Stress echo in chest pain unit: the SPEED trial. *Int J Cardiol* 2005; 102: 461-7.
 222. Sicari R, Cortigiani L, Bigi R, Landi P, Raciti M, Picano E. The prognostic value of pharmacological stress echo is affected by concomitant antiischemic therapy at the time of testing. *Circulation* 2004; 109:2428-31.
 223. Bombardini T, Galderisi M, Agricola E, Coppola V, Mottola G, Picano E. Negative stress echo: further prognostic stratification with assessment of pressure-volume relation. *Int J Cardiol* 2008; 126:258-67.
 224. Marwick TTH, Visser C, Vasey C, Allen S, Short L, Thomas JD et al. Prediction of mortality by exercise echocardiography. A strategy for combination with the Duke treadmill score. *Circulation* 2001; 29:2566-71.
 225. McCully RB, Roger VL, Mahoney DW, Karon BL, Oh JK, Miller FA Jr, Seward JB et al. Outcome after a normal exercise echocardiography and predictors of subsequent cardiac events: follow-up of 1325 patients. *J Am J Cardiol* 1998; 31:144-9.
 226. Picano E, Sicari R. Risk stratification by stress echocardiography: a whiter shade of pale? *Eur J Echocardiogr* 2004; 5:162-4.
 227. Kamalesh M, Matorin R, Sawada S. Prognostic value of a negative stress echocardiographic study in diabetic patients. *Am Heart J* 2002; 143:163-8.
 228. Moreno R, Villate A, Zamorano JL, Almer a C, Perrez-Gonzalez JA, Rodrigo JL et al. Identifying patients without favourable long-term outcome among those with medically stabilized unstable angina and a negative dipyridamole stress echocardiogram. *Eur J Echocardiogr* 2004; 5:205-11.
 229. Rigo F, Cortigiani L, Pasanisi E, Richieri M, Cutaita V, Celestre M et al. The additional prognostic value of coronary flow reserve on left anterior descending artery in patients with negative stress echo by wall motion criteria. A transthoracic vasodilator stress echo study. *Am Heart J* 2005; 149:684-9.
 230. Smart SC, Sawada S, Ryan T, Segar D, Atherton L, Berkovitz K et al. Low-dose dobutamine echocardiography detects reversible dysfunction after thrombolytic therapy of acute myocardial infarction. *Circulation* 1993; 88:405-15.
 231. Watada H, Ito H, Oh H, Masuyama T, Aburaya M, Hori M et al. Dobutamine stress echocardiography predicts reversible dysfunction and quantitates the extent of irreversibly damaged myocardium after reperfusion of anterior myocardial infarction. *J Am Coll Cardiol* 1994; 24:624-30.
 232. Poli A, Previtalli M, Lanzarini L, Fetiveau R, Diotallevi P, Ferrario M et al. Comparison of dobutamine stress echocardiography with dipyridamole stress echocardiography for detection of viable myocardium after myocardial infarction treated with thrombolysis. *Heart* 1996; 75:240-6.
 233. Barilla F, Gheorghide M, Alam M, Khaja F, Goldstein S. Low-dose dobutamine in patients with acute myocardial infarction identifies viable but not contractile myocardium and predicts the magnitude of improvement in wall motion abnormalities in response to coronary revascularization. *Am Heart J* 1991; 51:1312-6.
 234. La Canna G, Alfieri O, Giubbini R, Gargano M, Ferrari R, Visioli O. Echocardiography during infusion of dobutamine for identification of reversibly dysfunction in patients with chronic coronary artery disease. *J Am Coll Cardiol* 1994; 23:617-26.

235. Cigarroa CG, deFilippi CR, Brickner ME, Alvarez LG, Wait MA, Grayburn PA. Dobutamine stress echocardiography identifies hibernating myocardium and predicts recovery of left ventricular function after coronary revascularization. *Circulation* 1993; 88:433–6.
236. deFilippi CR, Willett DL, Irani WN, Eichhorn EJ, Velasco CE, Grayburn PA. Comparison of myocardial contrast echocardiography and low-dose dobutamine stress echocardiography in predicting recovery of left ventricular function after coronary revascularization in chronic ischaemic heart disease. *Circulation* 1995; 92:2863–8.
237. Perrone Filardi P, Pace L, Prastaro M, Piscione F, Betocchi S, Squame F et al. Dobutamine echocardiography predicts improvement of hypoperfused dysfunctional myocardium after revascularization in patients with coronary artery disease. *Circulation* 1995; 91:2556–65.
238. Arnese M, Cornel JH, Salustri A, Maat A, Elhendy A, Reijs AE et al. Prediction of improvement of regional left ventricular function after surgical revascularization. A comparison of low-dose dobutamine echocardiography with 201TI single-photon emission computed tomography. *Circulation* 1995; 91:2748–52.
239. Haque T, Furukawa T, Takahashi M, Kinoshita M. Identification of hibernating myocardium by dobutamine stress echocardiography: comparison with thallium-201 reinjection imaging. *Am Heart J* 1995; 130:553–63.
240. Panza JA, Dilisizian V, Laurienzo JM, Curiel RV, Katsiyannis PT. Relation between thallium uptake and contractile response to dobutamine. Implications regarding myocardial viability in patients with chronic coronary artery disease and left ventricular dysfunction. *Circulation* 1995; 91:990–8.
241. Bax JJ, Cornel JH, Visser FC, Fioretti PM, van Lingem A, Reijs AE et al. Prediction of recovery of myocardial dysfunction after revascularization. Comparison of fluorine-18 fluorodeoxyglucose/thallium-201 SPECT, thallium-201 stress-reinjection SPECT and dobutamine echocardiography. *J Am Coll Cardiol* 1996; 28:558–64.
242. Perrone-Filardi P, Pace L, Prastaro M, Squame F, Betocchi S, Soricelli A et al. Assessment of myocardial viability in patients with chronic coronary artery disease. Rest-4-hour-24-hour 201TI tomography versus dobutamine echocardiography. *Circulation* 1996; 94:2712–9.
243. Pagano D, Bonser RS, Townend JN, Ordoubadi F, Lorenzoni R, Camici PG. Predictive value of dobutamine echocardiography and positron emission tomography in identifying hibernating myocardium in patients with postischaemic heart failure. *Heart* 1998; 79:281–8.
244. Sicari R, Varga A, Picano E, Borges AC, Gimelli A, Marzullo P. Comparison of combination of dipyridamole and dobutamine during echocardiography with thallium scintigraphy to improve viability detection. *Am J Cardiol* 1994; 83:6–10.
245. Bax JJ, Poldermans D, Elhendy A, Boersma E, Rahimtoola SH. Sensitivity, specificity, and predictive accuracies of various noninvasive techniques for detecting hibernating myocardium. *Curr Probl Cardiol* 2001; 26:147–86.
246. Charney R, Schwinger ME, Chun J, Cohen MV, Nanna M, Menegus MA et al. Dobutamine echocardiography and resting redistribution thallium-201 scintigraphy predicts recovery of hibernating myocardium after coronary revascularization. *Am Heart J* 1994; 128:864–9.
247. Lee SK, Marwick TH, Cook SA, Go RT, Fix JS, James KB et al. Prognosis of patients with left ventricular dysfunction, with and without viable myocardium after myocardial infarction. Relative efficacy of medical therapy and revascularization. *Circulation* 1994; 90:2687–94.
248. Afridi I, Qureshi U, Kopelen HA, Winters WL, Zoghbi WA. Serial changes in response of hibernating myocardium to inotropic stimulation after revascularization: a dobutamine echocardiographic study. *J Am Coll Cardiol* 1997; 30:1233–40.
249. Bax JJ, Wijns W, Cornel JH, Visser FC, Boersma E, Fioretti PM. Accuracy of currently available techniques for prediction of functional recovery after revascularization in patients with left ventricular dysfunction due to chronic coronary artery disease. *J Am Coll Cardiol* 1997; 30:1451–60.
250. Williams MJ, Odabashian J, Lauer MS, Thomas JD, Marwick TH. Prognostic value of dobutamine echocardiography in patients with left ventricular dysfunction. *J Am Coll Cardiol* 1996; 27:132–9.
251. Bax JJ, Poldermans D, Elhendy A, Cornel JH, Boersma E, Rambaldi R et al. Improvement of left ventricular ejection fraction, heart failure symptoms and prognosis after revascularization in patients with chronic coronary artery disease and viable myocardium detected by dobutamine stress echocardiography. *J Am Coll Cardiol* 1999; 34:163–9.
252. Meluzin J, Cerny J, Frelich M, Stetka F, Spinarova L, Popelova J et al. Prognostic value of the amount of dysfunctional but viable myocardium in revascularized patients with coronary artery disease and left ventricular dysfunction. *J Am Coll Cardiol* 1998; 32:912–20.
253. Marwick TH, Zuchowski C, Lauer MS, Secknus MA, Williams J, Lytle BW. Functional status and quality of life in patients with heart failure undergoing coronary bypass surgery after assessment of myocardial viability. *J Am Coll Cardiol* 1999; 33:750–8.
254. Chaudry FA, Tauke JT, Alessandrini RS, Vardi G, Parker MA, Bonow RO. Prognostic implications of myocardial contractile reserve in patients with coronary artery disease and left ventricular dysfunction. *J Am Coll Cardiol* 1999; 34:730–8.
255. Sicari R, Ripoli A, Picano E, Borges AC, Varga A, Mathias W et al., VIDA (Viability Identification with Dipyridamole Administration) Study Group. The prognostic value of myocardial viability recognized by low dose dipyridamole echocardiography in patients with chronic ischaemic left ventricular dysfunction. *Eur Heart J* 2001; 22:837–44.
256. Sicari R, Picano E, Cortigiani L, Borges AC, Varga A, Palagi C et al., VIDA (Viability Identification with Dobutamine Administration) Study Group. Prognostic value of myocardial viability recognized by low-dose dobutamine echocardiography in chronic ischaemic left ventricular dysfunction. *Am J Cardiol* 2003; 92:1263–6.
257. Meluzin J, Cerny J, Spinarova L, Toman J, Groch L, Stetka F et al. Prognosis of patients with chronic coronary artery disease and severe left ventricular dysfunction. The importance of myocardial viability. *Eur J Heart Fail* 2003; 5:85–93.
258. Bax JJ, Schinkel AF, Boersma E, Rizzello V, Elhendy A, Maat A et al. Early versus delayed revascularization in patients with ischaemic cardiomyopathy and substantial viability: impact on outcome. *Circulation* 2003; 108:II39–42.
259. Senior R, Kaul S, Lahiri A. Myocardial viability on echocardiography predicts long-term survival after revascularization in patients with ischaemic congestive heart failure. *J Am Coll Cardiol* 1999; 33:1848–54.
260. Pasquet A, Robert A, D'Hondt AM, Dion R, Melin JA, Vanoverschelde JL. Prognostic value of myocardial ischaemia and viability in patients with chronic left ventricular ischaemic dysfunction. *Circulation* 1999; 100:141–8.
261. Senior R, Lahiri A, Kaul S. Effect of revascularization on left ventricular remodeling in patients with heart failure from severe chronic ischaemic left ventricular dysfunction. *Am J Cardiol* 2001; 88:624–9.
262. Afridi I, Grayburn PA, Panza JA, Oh JK, Zoghbi WA, Marwick TH. Myocardial viability during dobutamine echocardiography predicts survival in patients with coronary artery disease and severe left ventricular systolic dysfunction. *J Am Coll Cardiol* 1998; 32:921–6.
263. Allman KC, Shaw LJ, Hachamovitch R, Udelson JE. Myocardial viability testing and impact of revascularization on prognosis inpatients with coronary artery disease and left ventricular dysfunction: a meta-analysis. *J Am Coll Cardiol* 2002; 39:1151–8.
264. Sawada S, Bapat A, Vaz D, Weksler J, Fineberg N, Greene A et al. Incremental value of myocardial viability for prediction of long-term prognosis in surgically revascularized patients with left ventricular dysfunction. *J Am Coll Cardiol* 2003; 42:2099–105.
265. Rizzello V, Poldermans D, Schinkel AF, Biagini E, Boersma E, Elhendy A et al. Outcome after redo coronary artery bypass grafting in patients with ischaemic cardiomyopathy and viable myocardium. *Heart* 2007; 93:221–5.
266. Rizzello V, Poldermans D, Schinkel AF, Biagini E, Boersma E, Elhendy A et al. Long term prognostic value of myocardial viability and ischaemia during dobutamine stress echocardiography in patients with ischaemic cardiomyopathy undergoing coronary revascularisation. *Heart* 2006; 92:239–44.
267. Picano E, Marzullo P, Gigli G, Reisenhofer B, Parodi O, Distanto A et al. Identification of viable myocardium by dipyridamole-induced improvement in regional left ventricular function assessed by echocardiography in myocardial infarction and comparison with thallium scintigraphy at rest. *Am J Cardiol* 1992; 70:703–10.
268. Varga A, Ostojic M, Djordjevic-Dikic A, Sicari R, Pingitore A, Nedeljkovic I et al. Infra-low dose dipyridamole test. A novel dose regimen for selective assessment of myocardial viability by vasodilator stress echocardiography. *Eur Heart J* 1996; 17:629–34.
269. Picano E, Ostojic M, Varga A, Sicari R, Djordjevic-Dikic A, Nedeljkovic I et al. Combined low dose dipyridamole-dobutamine stress echocardiography to identify myocardial viability. *J Am Coll Cardiol* 1996; 27:1422–8.
270. Hoffer EP, Dewe W, Celentano C, Pierard LA. Low-level exercise echocardiography detects contractile reserve and predicts reversible dysfunction after acute myocardial infarction: comparison with low-dose dobutamine echocardiography. *J Am Coll Cardiol* 1999; 34:989–97.
271. Lu C, Carlino M, Fragasso G, Maisano F, Margonato A, Cappelletti A et al. Enoximone echocardiography for predicting recovery of left ventricular dysfunction after revascularization: a novel test for detecting myocardial viability. *Circulation* 2000; 101:1255–60.
272. Ghio S, Constantin C, Raineri C, Fontana A, Klersy C, Campana C et al. Enoximone echocardiography: a novel test to evaluate left ventricular contractile reserve in patients with heart failure on chronic betablocker therapy. *Cardiovasc Ultrasound* 2003; 1:13.

273. Rigo F, Richieri M, Pasanisi E, Cutaia V, Zanella C, Della Valentina P et al. Usefulness of coronary flow reserve over regional wall motion when added to dual-imaging dipyridamole echocardiography. *Am J Cardiol* 2003; 91:269–73.
274. Nohtomi Y, Takeuchi M, Nagasawa K, Arimura K, Miyata K, Kuwata K et al. Simultaneous assessment of wall motion and coronary flow velocity in the left anterior descending coronary artery during dipyridamole stress echocardiography. *J Am Soc Echo* 2003; 17:457–63.
275. Lowenstein J, Tiano C, Marquez G, Presti C, Quiroz C. Simultaneous analysis of wall motion and coronary flow reserve of the left anterior descending coronary artery by transthoracic Doppler echocardiography during dipyridamole stress. *J Am Soc Echo* 2003; 17:735–44.
276. Caiati C, Montaldo C, Zedda N, Bina A, Iliceto S. New noninvasive method for coronary flow reserve assessment: contrast-enhanced transthoracic second harmonic echo Doppler. *Circulation* 1999; 99:771–8.
277. Rigo F, Gherardi S, Galderisi M, Pratali L, Cortigiani L, Sicari R et al. The prognostic impact of coronary flow-reserve assessed by Doppler echocardiography in non-ischaemic dilated cardiomyopathy. *Eur Heart J* 2006; 27:1319–23.
278. Rigo F, Gherardi S, Galderisi M, Sicari R, Picano E. The independent prognostic value of contractile and coronary flow reserve determined by dipyridamole stress echocardiography in patients with idiopathic dilated cardiomyopathy. *Am J Cardiol* 2007; 99:1154–8.
279. Cortigiani L, Rigo F, Gherardi S, Sicari R, Galderisi M, Bovenzi F et al. Additional prognostic value of coronary flow reserve in diabetic and nondiabetic patients with negative dipyridamole stress echocardiography by wall motion criteria. *J Am Coll Cardiol* 2007; 50:1354–61.
280. Rigo F, Sicari R, Gherardi S, Djordjevic-Dikic A, Cortigiani L, Picano E. The additive prognostic value of wall motion abnormalities and coronary flow reserve during dipyridamole stress echo. *Eur Heart J* 2008; 29:79–88.
281. Picano E, Marini C, Pirelli S, Maffei S, Bolognese L, Chiriatto G et al. Safety of intravenous high-dose dipyridamole echocardiography. The Echo-Persantine International Cooperative Study Group. *Am J Cardiol* 1992; 70:252–8.
282. Lette J, Tatum JL, Fraser S, Miller DD, Waters DD, Heller G et al. Safety of dipyridamole testing in 73,806 patients: the Multicenter Dipyridamole Safety Study. *J Nucl Cardiol* 1995; 2:3–17.
283. Mertes H, Sawada SG, Ryan T, Segar DS, Kovacs R, Foltz J et al. Symptoms, adverse effects, and complications associated with dobutamine stress echocardiography. Experience in 1118 patients. *Circulation* 1993; 88:15–9.
284. Pellikka PA, Roger VL, Oh JK, Miller FA, Seward JB, Tajik AJ. Stress echocardiography. Part II. Dobutamine stress echocardiography: techniques, implementation, clinical applications, and correlations. *Mayo Clin Proc* 1995; 70:16–27.
285. Zahn R, Lotter R, Nohl H, Schiele R, Bergmeier C, Zander M et al. [Feasibility and safety of dobutamine stress echocardiography: experiences with 1,000 studies]. *Z Kardiol* 1996; 85:28–34.
286. Secknus MA, Marwick TH. Evolution of dobutamine echocardiography protocols and indications: safety and side effects in 3,011 studies over 5 years. *J Am Coll Cardiol* 1997; 29:1234–40.
287. Elhendy A, van Domburg RT, Poldermans D, Bax JJ, Nierop PR, Geleijnse ML et al. Safety and feasibility of dobutamine-atropine stress echocardiography for the diagnosis of coronary artery disease in diabetic patients unable to perform an exercise stress test. *Diabetes Care* 1998; 21:1797–802.
288. Bremer ML, Monahan KH, Stussy VL, Miller FA Jr, Seward JB, Pellikka PA. Safety of dobutamine stress echocardiography supervised by registered nurse sonographers. *J Am Soc Echocardiogr* 1998; 11:601–5.
289. Poldermans D, Fioretti PM, Boersma E, Forster T, van Urk H, Cornel JH et al. Safety of dobutamine-atropine stress echocardiography in patients with suspected or proven coronary artery disease. *Am J Cardiol* 1994; 73:456–9.
290. Mathias W Jr, Arruda A, Santos FC, Arruda AL, Mattos E, Osorio A et al. Safety of dobutamine-atropine stress echocardiography: A prospective experience of 4,033 consecutive studies. *J Am Soc Echocardiogr* 1999; 12:785–91.
291. Pezzano A, Gentile F, Mantero A, Morabito A, Ravizza P. RITED (Registro Italiano Test Eco-Dobutamina): side effects and complications of echodobutamine stress test in 3041 examinations. *G Ital Cardiol* 1998; 28:102–11.
292. Beckmann SH, Haug G. National Registry 1995–1998 on 150,000 stress echo examinations: side effects and complications in 60,448 examinations of the registry 1997–1998. *Circulation* 1999; 100:3401 (abstract supplement).
293. Rodríguez García MA, Iglesias-Garriz I, Corral Fernández F, Garrote Coloma C, Alonso-Orcajo N et al. [Evaluation of the safety of stress echocardiography in Spain and Portugal]. *Rev Esp Cardiol* 2001; 54:941–8.
294. Lattanzi F, Picano E, Adamo E, Varga A. Dobutamine stress echocardiography: safety in diagnosing coronary artery disease. *Drug Saf* 2000; 22:251–62.
295. Varga A, Garcia MA, Picano E. International Stress Echo Complication Registry. Safety of stress echocardiography (from the International Stress Echo Complication Registry). *Am J Cardiol* 2006; 98:541–3.
296. Fox K, Garcia MA, Ardissino D, Buszman P, Camici PG, Crea F et al. Task Force on the Management of Stable Angina Pectoris of the European Society of Cardiology; ESC Committee for Practice Guidelines (CPG). Guidelines on the management of stable angina pectoris: executive summary. The Task Force on the Management of Stable Angina Pectoris of the European Society of Cardiology. *Eur Heart J* 2006; 27:1341–81.
297. Vahanian A, Baumgartner H, Bax J, Butchart E, Dion R, Filippatos G et al. Guidelines on the management of valvular heart disease: The Task Force on the Management of Valvular Heart Disease of the European Society of Cardiology. *Eur Heart J* 2007; 28:230–68.
298. American College of Cardiology. American Heart Association Task Force on Practice Guidelines (Writing Committee to revise the 1998 guidelines for the management of patients with valvular heart disease); Society of Cardiovascular Anesthesiologists, Bonow RO, Carabello BA, Chatterjee K, de Leon AC Jr, Faxon DP, Freed MD et al. ACC/AHA 2006 guidelines for the management of patients with valvular heart disease: a report of the American College of Cardiology/American Heart Association Task Force on Practice Guidelines (writing Committee to Revise the 1998 guidelines for the management of patients with valvular heart disease) developed in collaboration with the Society of Cardiovascular Anesthesiologists endorsed by the Society for Cardiovascular Angiography and Interventions and the Society of Thoracic Surgeons. *J Am Coll Cardiol* 2006; 48: e1–148.
299. Otto CM, Pearlman AS, Kraft CD, Miyake-Hull CY, Burwash IG, Gardner CJ. Physiologic changes with maximal exercise in asymptomatic valvular aortic stenosis assessed by Doppler echocardiography. *J Am Coll Cardiol* 1992; 20:1160–7.
300. Bache RJ, Wang Y, Jorgensen CR. Hemodynamic effects of exercise in isolated valvular aortic stenosis. *Circulation* 1971; 44:1003–13.
301. Lancellotti P, Karsera D, Tumminello G, Lebois F, Pierard LA. Determinants of an abnormal response to exercise in patients with asymptomatic valvular aortic stenosis. *Eur J Echocardiogr* 2008; 9:338–43.
302. de Filippi CR, Willett DL, Brickner ME, Appleton CP, Yancy CW, Eichhorn EJ et al. Usefulness of dobutamine echocardiography in distinguishing severe from nonsevere valvular aortic stenosis in patients with depressed left ventricular function and low transvalvular gradients. *Am J Cardiol* 1995; 75:191–4.
303. Bermejo J, García-Fernández MA, Torrecilla EG, Bueno H, Moreno MM, San Román D et al. Effects of dobutamine on Doppler echocardiographic indexes of aortic stenosis. *J Am Coll Cardiol* 1996; 28:1206–13.
304. Lin SS, Roger VL, Pascoe R, Seward JB, Pellikka PA. Dobutamine stress Doppler hemodynamics in patients with aortic stenosis: feasibility, safety, and surgical correlations. *Am Heart J* 1998; 136:1010–6.
305. Monin JL, Monchi M, Gest V, Duval-Moulin AM, Dubois-Randé JL, Gueret P. Aortic stenosis with severe left ventricular dysfunction and low transvalvular pressure gradients: risk stratification by low dose dobutamine echocardiography. *J Am Coll Cardiol* 2001; 37:2101–7.
306. Schwammenthal E, Vered Z, Moshkowitz Y, Rabinowitz B, Ziskind Z, Smolinski Ak et al. Dobutamine echocardiography in patients with aortic stenosis and left ventricular dysfunction: predicting outcome as a function of management strategy. *Chest* 2001; 119:1766–77.
307. Nishimura RA, Grantham JA, Connolly HM, Schaff HV, Higano ST, Holmes DR Jr. Low-output, low-gradient aortic stenosis in patients with depressed left ventricular systolic function: the clinical utility of the dobutamine challenge in the catheterization laboratory. *Circulation* 2002; 106:809–13.
308. Monin JL, Quèrrel JP, Monchi M, Petit H, Baleynaud S, Chauvel C et al. Low-gradient aortic stenosis: operative risk stratification and predictors for long-term outcome: a multicenter study using dobutamine stress hemodynamics. *Circulation* 2003; 108:319–24.
309. Quèrrel JP, Monin JL, Levy F, Petit H, Baleynaud S, Chauvel C et al. Influence of preoperative left ventricular contractile reserve on postoperative ejection fraction in low-gradient aortic stenosis. *Circulation* 2006; 113:1738–44.
310. Burwash IG. Low-flow, low-gradient aortic stenosis: from evaluation to treatment. *Curr Opin Cardiol* 2007; 22:84–91.
311. Lancellotti P, Lebois F, Simon M, Tombeux C, Chauvel C, Pierard LA. Prognostic importance of quantitative exercise Doppler echocardiography in asymptomatic valvular aortic stenosis. *Circulation* 2005; 112:1377–82.
312. Hecker SL, Zabalgoitia M, Ashline P, Oneschuk L, O'Rourke RA, Herrera CJ. Comparison of exercise and dobutamine stress echocardiography in assessing mitral stenosis. *Am J Cardiol* 1997; 80:1374–7.
313. Schwammenthal E, Vered Z, Agranat O, Kaplinsky E, Rabinowitz B, Feinberg MS. Impact of atrioventricular compliance on pulmonary artery pressure in mitral stenosis: an exercise echocardiographic study. *Circulation* 2000; 102:2378–84.
314. Reis G, Motta MS, Barbosa MM, Esteves WA, Souza SF, Bocchi EA. Dobutamine stress echocardiography for noninvasive assessment and risk stratification of patients with rheumatic mitral stenosis. *J Am Coll Cardiol* 2004; 43:393–401.

315. Tischler MD, Battle RW, Saha M, Niggle J, LeWinter MM. Observations suggesting a high incidence of exercise-induced severe mitral regurgitation in patients with mild rheumatic mitral valve disease at rest. *J Am Coll Cardiol* 1995; 25:128–33.
316. Lapu-Bula R, Robert A, Van Craeynest D, D'Hondt AM, Gerber BL, Pasquet A et al. Contribution of exercise-induced mitral regurgitation to exercise stroke volume and exercise capacity in patients with dilated cardiomyopathy. *Circulation* 2002; 106:1342–8.
317. Lancellotti P, Gerard PL, Pierard LA. Long-term outcome of patients with heart failure and dynamic functional mitral regurgitation. *Eur Heart J* 2005; 26:1528–32.
318. Pierard LA, Lancellotti P. The role of ischaemic mitral regurgitation in the pathogenesis of acute pulmonary edema. *N Engl J Med* 2004; 351: 1627–34.
319. Agricola E, Oppizzi M, Pisani M, Meris A, Maisano F, Margonato A. Ischaemic mitral regurgitation: mechanisms and echocardiographic classification. *Eur J Echocardiogr* 2008; 9:207–21.
320. Lancellotti P, Donal E, Cosyns B, Van Camp G, Monin JL, Brochet E et al. Effects of surgery on ischaemic mitral regurgitation: a prospective multicenter registry (SIMRAM registry). *Eur J Echocardiogr* 2008; 9:26–30.
321. Boersma E, Poldermans D, Bax JJ et al., DECREASE Study Group (Dutch Echocardiographic Cardiac Risk Evaluation Applying Stress Echocardiography). Predictors of cardiac events after major vascular surgery: role of clinical characteristics, dobutamine echocardiography, and betablocker therapy. *JAMA* 2001; 285:1865–73.
322. Shaw LJ, Eagle KA, Gersh BJ, Miller DD. Meta-analysis of intravenous dipyridamole-thallium-201 imaging (1985 to 1994) and dobutamine echocardiography (1991 to 1994) for risk stratification before vascular imaging. *J Am Coll Cardiol* 1996; 27:787–98.
323. Lane RT, Sawada SG, Segar DS, Ryan T, Lalka SG, Williams R et al. Dobutamine stress echocardiography for assessment of cardiac risk before noncardiac surgery. *Am J Cardiol* 1991; 68:976–7.
324. Lalka SG, Sawada SG, Dalsing MC, Cikrit DF, Sawchuk AP, Kovacs RL et al. Dobutamine stress echocardiography as a predictor of cardiac events associated with aortic surgery. *J Vasc Surg* 1992; 15:831–42.
325. Eichelberger JP, Schwarz KQ, Black ER, Green RM, Ouriel K. Predictive value of dobutamine echocardiography just before noncardiac vascular surgery. *Am J Cardiol* 1993; 72:602–7.
326. Poldermans D, Fioretti PM, Forster T, Thomson IR, Boersma E, el-Said EM et al. Dobutamine stress echocardiography for assessment of perioperative cardiac risk in patients undergoing major vascular surgery. *Circulation* 1993; 87:1506–12.
327. Sicari R, Ripoli A, Picano E, Pulignano G, Minardi G, Rossi E et al., EPIC (Echo Persantine International Cooperative) Study Group. Long-term prognostic value of dipyridamole echocardiography in vascular surgery: a large-scale multicenter study. *Coron Artery Dis* 2002; 13:49–55.
328. McFalls EO, Ward HB, Moritz TE, Goldman S, Krupski WC, Littooy F et al. Coronary-artery revascularization before elective major vascular surgery. *N Engl J Med* 2004; 351:2795–804.
329. Schouten O, van Domburg RT, Bax JJ, de Jaegere PJ, Dunkelgrun M, Feringa HH et al. Noncardiac surgery after coronary stenting: early surgery and interruption of antiplatelet therapy are associated with an increase in major adverse cardiac events. *J Am Coll Cardiol* 2007; 49:122–4.
330. Poldermans D, Schouten O, Vidakovic R, Bax JJ, Thomson IR, Hoeks SE et al., DECREASE Study Group. A clinical randomized trial to evaluate the safety of a noninvasive approach in high-risk patients undergoing major vascular surgery: the DECREASE-V Pilot Study. *J Am Coll Cardiol* 2007; 49:1763–9.
331. Fleisher LA, Beckman JA, Brown KA, Calkins H, Chaikof E, Fleischmann KE et al., American College of Cardiology/American Heart Association Task Force on Practice Guidelines Writing Committee to Update the 2002 Guidelines on Perioperative Cardiovascular Evaluation for Noncardiac Surgery; American Society of Echocardiography; American Society of Nuclear Cardiology; Heart Rhythm Society; Society of Cardiovascular Anesthesiologists; Society for Cardiovascular Angiography Interventions; Society for Vascular Medicine, Biology. ACC/AHA 2006 guideline update on perioperative cardiovascular evaluation for noncardiac surgery: focused update on perioperative betablocker therapy: a report of the American College of Cardiology/American Heart Association Task Force on Practice Guidelines (Writing Committee to Update the 2002 Guidelines on Perioperative Cardiovascular Evaluation for Noncardiac Surgery): developed in collaboration with the American Society of Echocardiography, American Society of Nuclear Cardiology, Heart Rhythm Society, Society of Cardiovascular Anesthesiologists, Society for Cardiovascular Angiography and Interventions, and Society for Vascular Medicine and Biology. *Circulation* 2006; 113:2662–74.
332. Poldermans D, Boersma E, Bax JJ, Thomson IR, van de Ven LL, Blankensteijn JD et al. The effect of bisoprolol on perioperative mortality and myocardial infarction in high-risk patients undergoing vascular surgery. Dutch Echocardiographic Cardiac Risk Evaluation Applying Stress Echocardiography Study Group. *N Engl J Med* 1999; 341:1789–94.
333. Poldermans D, Bax JJ, Schouten O, Neskovic AN, Paelinck B, Rocci G et al., Dutch Echocardiographic Cardiac Risk Evaluation Applying Stress Echo Study Group. Should major vascular surgery be delayed because of preoperative cardiac testing in intermediate-risk patients receiving beta-blocker therapy with tight heart rate control? *J Am Coll Cardiol* 2006; 48:964–9.
334. Trippi JA, Lee KS, Kopp G, Nelson DR, Yee KG, Cordell WH. Dobutamine stress tele-echocardiography for evaluation of emergency department patients with chest pain. *J Am Coll Cardiol* 1997; 30:627–32.
335. Colon PJ 3rd, Guarisco JS, Murgo J, Cheirif J. Utility of stress echocardiography in the triage of patients with atypical chest pain from the emergency department. *Am J Cardiol* 1998; 82:1282–4.
336. Geleijnse ML, Elhendy A, Kasprzak JD, Rambaldi R, van Domburg RT, Cornel JH et al. Safety and prognostic value of early dobutamine-atropine stress echocardiography in patients with spontaneous chest pain and a non-diagnostic electrocardiogram. *Eur Heart J* 2000; 21:397–406.
337. Orlandini A, Tuero E, Paolasso E, Vilamajo OG, Diaz R. Usefulness of pharmacologic stress echocardiography in a chest pain center. *Am J Cardiol* 2000; 86:1247–50.
338. Buchsbaum M, Marshall E, Levine B, Bennett M, DiSabatino A, O'Connor R et al. Emergency department evaluation of chest pain using exercise stress echocardiography. *Acad Emerg Med* 2001; 8:196–9.
339. Conti A, Paladini B, Toccafondi S, Magazzini S, Olivetto I, Galassi F et al. Effectiveness of a multidisciplinary chest pain unit for the assessment of coronary syndromes and risk stratification in the Florence area. *Am Heart J* 2002; 144:630–5.
340. Conti A, Sammiceli L, Gallini C, Costanzo EN, Antonucci D, Barletta G. Assessment of patients with low-risk chest pain in the emergency department: head-to-head comparison of exercise stress echocardiography and exercise myocardial SPECT. *Am Heart J* 2005; 149:894–901.
341. Jeetley P, Burden L, Senior R. Stress echocardiography is superior to exercise ECG in the risk stratification of patients presenting with acute chest pain with negative troponin. *Eur J Echocardiogr* 2006; 7:155–64.
342. Sicari R. Relevance of tissue Doppler in the quantification of stress echocardiography for the detection of myocardial ischaemia in clinical practice. *Cardiovasc Ultrasound* 2005; 3:2.
343. Crouse LJ, Cheirif J, Hanly DE, Kisslo JA, Labovitz AJ, Raichlen JS et al. Opacification and border delineation improvement in patients with suboptimal endocardial border definition in routine echocardiography: results of phase III Albunex multicenter trial. *J Am Coll Cardiol* 1993; 22:1494–500.
344. Ikonomidis I, Holmes E, Narbuvoold H, Bolstad B, Muan B, Nihoyannopoulos P. Left ventricular wall motion assessment and endocardial border delineation after intravenous injection of InfusonTM during dobutamine stress echocardiography. *Coron Artery Dis* 1998; 9:567–76.
345. Ahmad M, Xie T, McCulloch M, Abreo G, Runge M. Real-time threedimensional dobutamine stress echocardiography in assessment stress echocardiography in assessment of ischaemia: comparison with twodimensional dobutamine stress echocardiography. *J Am Coll Cardiol* 2001; 37:1303–9.
346. Hung J, Lang R, Flachskampf F, Shernan SK, McCulloch ML, Adams DB et al. ASE. 3D echocardiography: a review of the current status future directions. *J Am Soc Echocardiogr* 2007; 20:213–33.
347. Hoffmann R, Altiok E, Nowak B, Heussen N, Kuhl H, Kaiser HJ et al. Strain rate measurement by Doppler echocardiography allows improved assessment of myocardial viability inpatients with depressed left ventricular function. *J Am Coll Cardiol* 2002; 39:443–9.
348. Madler CF, Payne N, Wilkeshoff U, Cohen A, Derumeaux GA, Pierard LA et al., Myocardial Doppler in Stress Echocardiography (MYDISE) Study Investigators. Non-invasive diagnosis of coronary artery disease by quantitative stress echocardiography: optimal diagnostic models using offline tissue Doppler in the MYDISE study. *Eur Heart J* 2003; 24:1584–94.
349. Voigt JU, Exner B, Schmiedehausen K, Huchzermeyer C, Reulbach U, Nixdorff U et al. Strain-rate imaging during dobutamine stress echocardiography provides objective evidence of inducible ischaemia. *Circulation* 2003; 107:2120–6.
350. Voigt JU, Nixdorff U, Bogdan R, Exner B, Schmiedehausen K, Platsch G et al. Comparison of deformation imaging and velocity imaging for detecting regional inducible ischaemia during dobutamine stress echocardiography. *Eur Heart J* 2004; 25:1517–25.
351. Ingul CB, Stoylen A, Slordahl SA, Wiseth R, Burgess M, Marwick TH. Automated analysis of myocardial deformation at dobutamine stress echocardiography: an angiographic validation. *J Am Coll Cardiol* 2007; 49:1651–9.
352. Gibbons RJ, Abrams J, Chatterjee K, Daley J, Deedwania PC, Douglas JS et al., American College of Cardiology; American Heart Association

- Task Force on Practice Guidelines. Committee on the Management of Patients With Chronic Stable Angina. ACC/AHA 2002 guideline update for the management of patients with chronic stable angina: a report of the American College of Cardiology/American Heart Association Task Force on Practice Guidelines (Committee to Update the 1999 Guidelines for the management of Patients With Chronic Stable Angina). *Circulation* 2003; 107:149–58.
353. Geleijnse ML, Elhendy A. Can stress echocardiography compete with perfusion scintigraphy in the detection of coronary artery disease and cardiac risk assessment? *Eur J Echocardiogr* 2000; 1:12–21.
354. Kim WY, Danias PG, Stuber M, Flamm SD, Plein S, Nagel E et al. Coronary magnetic resonance angiography for the detection of coronary stenoses. *N Engl J Med* 2001; 345:1863–9.
355. Kim RJ, Wu E, Rafael A, Chen EL, Parker MA, Simonetti O et al. The use of contrast-enhanced magnetic resonance imaging to identify reversible myocardial dysfunction. *Circulation* 1999; 99:763–70.
356. Nagel E, Lehmkuhl HB, Bocksch W, Klein C, Vogel U, Frantz E et al. Noninvasive diagnosis of ischaemia-induced wall motion abnormalities with the use of high-dose dobutamine stress MRI: comparison with dobutamine stress echocardiography. *Circulation* 1999; 99:763–70.
357. Pingitore A, Lombardi M, Scattini B, De Marchi D, Aquaro GD, Positano V, Picano E. Head to head comparison between perfusion and function during accelerated high-dose dipyridamole magnetic resonance stress for the detection of coronary artery disease. *Am J Cardiol* 101:8–14.
358. Paetsch I, Jahnke C, Fleck E, Nagel E. Current clinical applications of stress wall motion analysis with cardiac magnetic resonance imaging. *Eur J Echocardiogr* 2005; 6:317–26.
359. Sicari R, Pingitore A, Aquaro G, Pasanisi E, Lombardi M, Picano E. Cardiac functional stress imaging: a sequential approach with stress echo and cardiovascular magnetic resonance. *Cardiovasc Ultrasound* 2007; 5:47.
360. Picano E. Sustainability of medical imaging. *BMJ* 2004; 328:578–80.
361. Picano E. Informed consent and communication of risk from radiological and nuclear medicine examinations: how to escape from a communication inferno. *BMJ* 2004; 329:849–51.
362. Picano E. Economic and biological costs of cardiac imaging. *Cardiovasc Ultrasound* 2005; 3:13.
363. Marwick TH. Cost-effectiveness of stress echocardiography for assessment of coronary artery disease: what we know and what we need to know. *Eur J Echocardiogr* 2000; 1:22–31.
364. Picano E, Lattanzi F, Orlandini A, Marini C, L'Abbate A. Stress echocardiography and the human factor: the importance of being expert. *J Am Coll Cardiol* 1991; 17:666–9.
365. Segall HN. The electrocardiogram and its interpretation: a study of reports by 20 physicians on a set of 100 electrocardiograms. *Can Med Assoc* 1960; 82:2–6.
366. Blackburn H. The exercise electrocardiogram: differences in interpretation. *Am J Cardiol* 1968; 21:871–80.
367. Atwood JE, Jensen D, Froelicher V, Witzum K, Gerber K, Gilpin E et al. Agreement in human interpretation of analog thallium myocardial perfusion images. *Circulation* 1981; 64:601–9.
368. Zir LM, Miller SW, Dinsmore RE, Gilbert JP, Harthorne JW. Interobserver variability in coronary angiography. *Circulation* 1976; 53:627–32.
369. Borges AC, Pingitore A, Cordovil A, Sicari R, Baumann G, Picano E. Heterogeneity of left ventricular regional wall thickening following dobutamine infusion in normal human subjects. *Eur Heart J* 1995; 16:1726–30.
370. Carstensen S, Ali SM, Stensgaard-Hansen FV, Toft J, Haunso S, Kelbaek H et al. Dobutamine-atropine stress echocardiography in asymptomatic healthy individuals. The relativity of stress-induced hyperkinesia. *Circulation* 1995; 92:3453–63.
371. Castini D, Gentile F, Ormaghi M, Montani E, Lippolis A, Mangiarotti E et al. Dobutamine echocardiography: usefulness of digital image processing. *Eur Heart J* 1995; 16:1420–4.
372. Hoffmann R, Marwick TH, Poldermans D, Lethen H, Ciani R, van der Meer P et al. Refinements in stress echocardiographic techniques improve inter-institutional agreement in interpretation of dobutamine stress echocardiograms. *Eur Heart J* 2002; 23:821–9.
373. Bjork Ingul C, Stoylen A, Slordahl SA, Wiseth R, Burgess M, Marwick TH. Automated analysis of myocardial deformation at dobutamine stress echocardiography. An angiographic validation. *J Am Coll Cardiol* 2007; 49:1651–9.
374. Franke A, Hoffmann R, Kuhl HP et al. Non-contrast second harmonic imaging improves interobserver agreement and accuracy of dobutamine stress echocardiography in patients with impaired image quality. *Heart* 2000; 83:133–40.
375. Zamorano J, Sarnchez V, Moreno R, Almer'ra C, Rodrigo J, Serra V et al. Contrast agents provide a faster learning curve in dipyridamole stress echocardiography. *Int J Cardiovasc Imaging* 2002; 18:415–9.
376. Varga A, Picano E, Dodi C, Barbieri A, Pratali L, Gaddi O. Madness and method in stress echo reading. *Eur Heart J* 1999; 20:1271–5.
377. Hoffmann R, Lethen H, Marwick T, Rambaldi R, Fioretti P, Pingitore A et al. Standardized guidelines for the interpretation of dobutamine echocardiography reduce interinstitutional variance in interpretation. *Am J Cardiol* 1998; 82:1520–4.
378. Imran MB, Palinkas A, Pasanisi EM, De Nes M, Picano E. Optimal reading criteria in stress echocardiography. *Am J Cardiol* 2002; 90:444–5.